

Reconstrucción del ligamento cruzado posterior en un paciente adulto mayor con lesión multiligamentaria de rodilla

Posterior cruciate ligament reconstruction in an older adult patient with multiligamentary knee injury

Julio César Guillén Morales^{1,2,a}, Francisco Martín Garay Rojas^{1,2,b}, Arturo David Torres Manrique^{1,3,c}

¹Sociedad Peruana de Ortopedia y Traumatología (SPOT). Lima, Perú.

²Hospital II de Vitarate, EsSalud. Lima, Perú.

³Clinica Angloamericana. Lima, Perú.

^aCirujano ortopedista y traumatólogo, ORCID: 0000-0001-7936-9414

^bCirujano ortopedista y traumatólogo, ORCID: 0000-0002-4647-9200

^cCirujano ortopedista y traumatólogo, ORCID: 0000-0001-7564-3885

An Fac med. 2021;82(4):326-30. / DOI: <https://doi.org/10.15381/anales.v82i4.20824>

Correspondencia:

Julio César Guillén Morales
cesar_15_g@hotmail.com

Recibido: 5 de agosto 2021

Aprobado: 13 de noviembre 2021

Publicación en línea: 28 de diciembre 2021

Conflictos de interés: Los autores declaran no tener conflictos de interés.

Fuente de financiamiento: Autofinanciado.

Citar como: Guillén J, Garay F, Torres A. Reconstrucción del ligamento cruzado posterior en un paciente adulto mayor con lesión multiligamentaria de rodilla. An Fac med. 2021;82(4):326-30. DOI: <https://doi.org/10.15381/anales.v82i4.20824>

Resumen

Las lesiones multiligamentarias de rodilla son traumatismos complejos de alta energía cuyo pronóstico puede ser devastador. Esta lesión es infrecuente en adultos mayores cuyo tratamiento es controversial. El tratamiento quirúrgico en adultos mayores puede presentar resultados funcionales similares que en pacientes jóvenes. Presentamos el caso de una mujer de 75 años, quien presentó ruptura total del ligamento cruzado posterior (LCP), ruptura total del ligamento colateral medial (LCM) y ruptura parcial del ligamento cruzado anterior (LCA) con < 50% de espesor en la rodilla derecha. La cirugía realizada fue una reconstrucción artroscópica del LCP con aloinjerto de tibial posterior y reparación del LCM superficial. El score KOS-ADL preoperatorio fue de 42,9% y el postoperatorio fue de 81,4% a los 18 meses de seguimiento. Por tanto, la cirugía reconstructiva en lesiones multiligamentarias de rodilla es clínicamente factible en pacientes adultos mayores con un resultado clínico aceptable y satisfactorio.

Palabras clave: Adulto Mayor; Ligamento Cruzado Posterior; Rodilla (fuente: DeCS BIREME).

Abstract

The multiligamentary knee injuries are complex high-energy trauma with a devastating prognosis. This injury is rare in older adults whose treatment is controversial. Surgical treatment in older adults may present similar functional results as in younger patients. Present the case of a 75-year-old woman with total posterior cruciate ligament (PCL) rupture, total medial collateral ligament (MCL) rupture and partial anterior cruciate ligament (ACL) rupture with <50% thickness in the right knee. The surgery performed was an arthroscopic reconstruction of the PCL with a posterior tibial allograft and repair of the superficial MCL. The preoperative KOS-ADL score was 42.9% and the postoperative was 81.4% at 18 months of follow-up. The reconstructive surgery in multiligamentary knee injuries is clinically feasible in older adult patients with an acceptable and satisfactory clinical outcome.

Keywords: Older Adult; Posterior Cruciate Ligament; Knee (source: MeSH NLM).

INTRODUCCIÓN

Las lesiones multiligamentarias de rodilla son traumatismos complejos de alta energía cuyo pronóstico puede ser devastador por el compromiso de estructuras neurovasculares, ligamentarias, cartilaginosas y meniscales⁽¹⁾. Esta se define como la lesión de 2 ó más ligamentos estabilizadores de la rodilla (ligamento cruzado anterior (LCA), ligamento cruzado posterior (LCP), ligamento colateral lateral (LCL) y ligamento colateral medial (LCM)), cuyo patrón de lesión está determinado por el desplazamiento de sus componentes⁽²⁾.

La incidencia de lesiones multiligamentarias de rodilla oscila entre el 0,02% a 0,2% de las lesiones ortopédicas, estando presente en el 50,3% de los traumatismos de alta energía⁽³⁾. El grupo etario más afectado son los jóvenes entre 20 a 40 años. La incidencia en adultos mayores es muy rara, siendo su tratamiento controversial⁽⁴⁾.

Actualmente, la reconstrucción ligamentaria es recomendada en paciente jóvenes con inestabilidad de rodilla, principalmente en deportistas o pacientes con gran demanda funcional⁽⁵⁾. Kelly y col. encontraron que en pacientes mayores de 60 años con ruptura de LCA presentaban tasas significativamente más altas de revisión⁽⁶⁾. Por otro lado, algunas investigaciones refieren que la cirugía reconstructiva temprana podría tener resultados clínicamente buenos en adultos mayores⁽¹⁾. Matthew J Best y col. demostraron que los resultados de la reconstrucción del LCA en los deportistas mayores son similares al de los pacientes más jóvenes⁽⁷⁾. La evidencia disponible es imprecisa para determinar los efectos a largo plazo del tratamiento conservador y quirúrgico en adultos mayores. No existe evidencia suficiente para determinar el papel de la reconstrucción ligamentaria en el desarrollo de la osteoartritis en el atleta de edad avanzada⁽⁷⁾.

Actualmente, la esperanza de vida poblacional se ha incrementando a nivel mundial, por ello algunos procedimientos quirúrgicos que se utilizan principalmente en jóvenes es probable que se ofrezcan a pacientes adultos mayores

seleccionados y con alta demanda funcional. Por ello, presentamos el caso de una paciente de 75 años con lesión multiligamentaria de rodilla derecha en quien se le realizó una reconstrucción del LCP y reparación del LCM con un periodo de seguimiento de 18 meses.

REPORTE DE CASO

Se presenta el caso de una mujer de 75 años, agricultora, quien acude a urgencias tras un traumatismo directo de alta energía sobre ambas rodillas. Al examen físico de la rodilla derecha se encontró signos inflamatorios locales, dolor moderado, test Lachman (+/-), cajón anterior +/- (Figura 1A), cajón posterior 3+ (Figura 1B), bostezo medial 3+ (Figura 1C), bostezo lateral negativo (Figura 1D) y dial test negativo. Se observó marcada limitación funcional a la movilidad y deambulación, asociado a hipotonía muscular del cuádriceps. Rodilla izquierda sin lesiones.

En la radiografía de la rodilla derecha se evidenció un desplazamiento posterior de la tibia de 8,2 mm respecto a la rodilla contralateral (sugere de desgarro total del LCP⁽³⁾) (Figura 2B) y una apertura del compartimiento medial de la rodilla

mayor a 3,5 mm respecto al contralateral (sugere de desgarro total aislado del LCM⁽³⁾) (Figura 2A). Se observó la presencia de osteofitos mínimos marginales con cierta esclerosis subcondral bilateral (figura 2A). En la RMN se observó una ruptura total de LCP, ruptura parcial LCA (con afectación menor del 50%) (Figura 3A), ruptura total del LCM, incremento del espacio tibiofemoral medial (Figura 3B) y edema óseo del cóndilo femoral lateral. La radiografía de pelvis mostró fractura de acetábulo y de la rama isquiopubica izquierda. Se instauró un tratamiento ortopédico de las fracturas por 3 meses en reposo y movilización parcial de las extremidades con un ortesis articulado. Se le aplicó a la paciente el score KOS-ADL (Knee Outcome Survey-Activities of Daily Living) preoperatorio, cuyo resultado fue de 42,9%. Se realizó sesiones de rehabilitación desde 2 meses antes de la cirugía.

Se planteó primero la reconstrucción de monofascicular del LCP mediante técnica artroscópica y luego la reparación del LCM con retensado capsular medial mediante técnica abierta. Se realizó los portales artroscópicos anterolateral (AL), anteromedial (AM) y posteromedial (PM) visualizándose la ruptura total del LCP y la lesión parcial del ligamento cruzado ante-

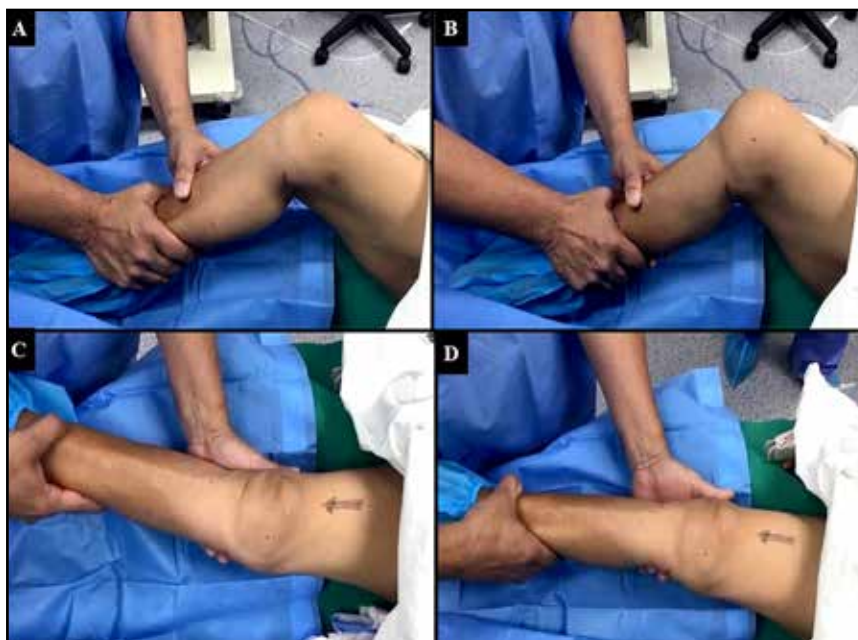

Figura 1. Evaluación clínica preoperatoria de la rodilla derecha a 90° y 30° de flexión. A: Test cajón anterior (+/-); B: test cajón posterior (3+); C: Bostezo medial (3+); D: Bostezo lateral negativo

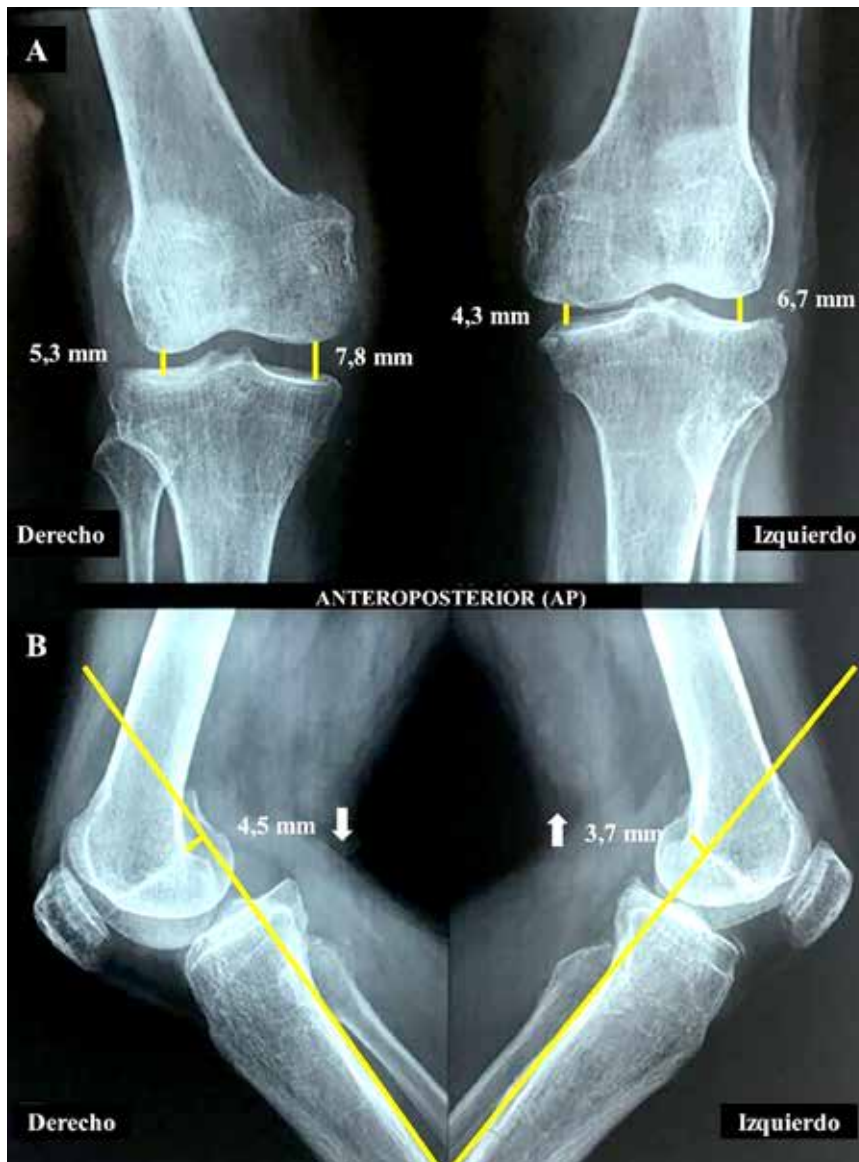


Figura 2. A: Radiografía anteroposterior bilateral de rodilla. Apertura del compartimiento medial de la rodilla derecha mayor a 3,5 mm respecto al contralateral, sugerente de desgarro total aislado del LCM. B: Radiografía lateral bilateral de rodilla. Desplazamiento posterior de la tibia derecha de 8,2 mm respecto al lado contralateral (flecha hacia abajo), sugerente de desgarro total del LCP. Gonartrosis bilateral grado 2 (Kellgren Lawrence)

rior (LCA), con afectación menor del 50%, por lo que no precisó tratamiento. Se utilizó aloinjerto de tibial posterior (26 cm de doble hilera) para la reconstrucción del LCP. Se realizó la tunelización femoral del cóndilo medial a través de la huella del fascículo anterolateral del LCP (Figura 4A). Se realizó una perforación tibial de 8 mm de grosor desde la cara anteromedial de la tibia proximal hacia inserción tibial del LCP (Figura 4B y 4C). Se pasó el aloinjerto de tibial posterior a través de los

túneles tibial y femoral (Figura 4D y 4E). Se utilizó el sistema de Endobutton (asa de 15 mm) en el lado femoral medial. Se probó la estabilidad y la tensión del del aloinjerto (Figura 4F). Finalmente, con la rodilla a 90° se fijó el injerto con un tornillo biodegradable de 9 mm x 30 mm en el lado tibial.

El segundo procedimiento realizado fue la cirugía abierta, a través de un abordaje medial y disección por planos,

se confirmó la lesión del LCM y la elongación de la capsula articular medial (Figura 5A). Se reparó el LCM superficial con re-tensado capsular medial a través de una plicatura capsular con sutura de alta resistencia fiberwire 2.0 (Figura 5B).

Durante el postoperatorio, la rodilla estuvo inmóvil en extensión por 2 días con un ortésico articulado, iniciando posteriormente el rango de movimiento de flexoextensión progresivo. A partir de la segunda semana se inició el programa de rehabilitación. Se le indicó apoyo parcial con andador a las 8 semanas y apoyo total a las 12 semanas. La paciente fue capaz de reanudar sus actividades diarias a los 10 meses después de la cirugía.

Después de 18 meses de seguimiento, la paciente se encuentra asintomática, no presentó dolor en la rodilla derecha, ni rigidez, ni hinchazón, ni dificultad para caminar. Sin embargo, presentó leve limitación al ponerse de cuclillas y arrodillarse. El score KOS-ADL postoperatorio fue de 81,4% con un alto nivel de satisfacción por el resultado del procedimiento.

DISCUSIÓN

La reconstrucción del pivote central y colaterales en la lesión multiligamentaria de rodilla es un procedimiento frecuente y con buenos resultados funcionales⁽⁸⁾. El tratamiento quirúrgico en pacientes adultos mayores es controversial y no existe un criterio de edad definido. Algunos autores sugieren como número límite de edad los 40, 55 ó 60 años⁽¹⁾. Otros autores reportan que entre un 42% al 87% de pacientes con reconstrucción ligamentaria de rodilla pueden presentar artrosis radiológica grado 2 a más (Kellgren Lawrence) en la rodilla lesionada y hasta un 37% en la rodilla contralateral previo a la cirugía⁽⁹⁾. Vaishya y col. realizaron la reconstrucción del LCA en un paciente de 75 años con buenos resultados funcionales⁽¹⁰⁾. Los criterios de muchos autores para la realización de la reconstrucción ligamentaria de rodilla

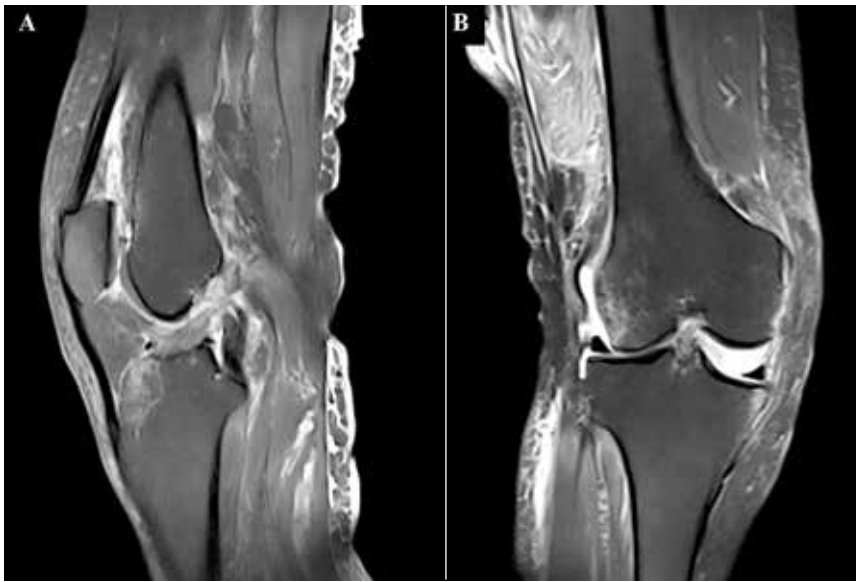


Figura 3. Resonancia magnética nuclear de rodilla derecha. A: Corte sagital, se observa la ruptura total del LCP y la ruptura parcial del LCA. B: Corte coronal, se visualiza la ruptura del LCM, elongación capsular y edema óseo en el cóndilo femoral externo.

en adultos mayores son muy variables y dependerá de la selección adecuada del

paciente, su nivel de demanda funcional, su expectativa de vida, los cambios artró-

sicos que presente y la rehabilitación que haya llevado previo a la cirugía.

La mayoría de autores prefieren reconstruir primero el LCP, segundo el LCA, tercero la esquina posterolateral y finalmente la esquina posteromedial⁽¹¹⁾. El uso de aloinjerto disminuye el tiempo operatorio, el trauma tisular, el dolor postquirúrgico y la rigidez postquirúrgica. Sin embargo, esta posee un costo elevado, un mayor retraso en la incorporación y remodelación del injerto. Actualmente, no hay ningún estudio comparativo que demuestre cualquier superioridad de los aloinjertos frente a los autoinjertos⁽¹²⁾.

El tratamiento del LCM es variable y la evidencia no es concluyente. La reparación del LCM mediante la realización de una plicatura medial tiene la ventaja de no utilizar injertos, se evitan los túneles, se utiliza el tejido original y se conservan las inserciones originales. Esta opción es

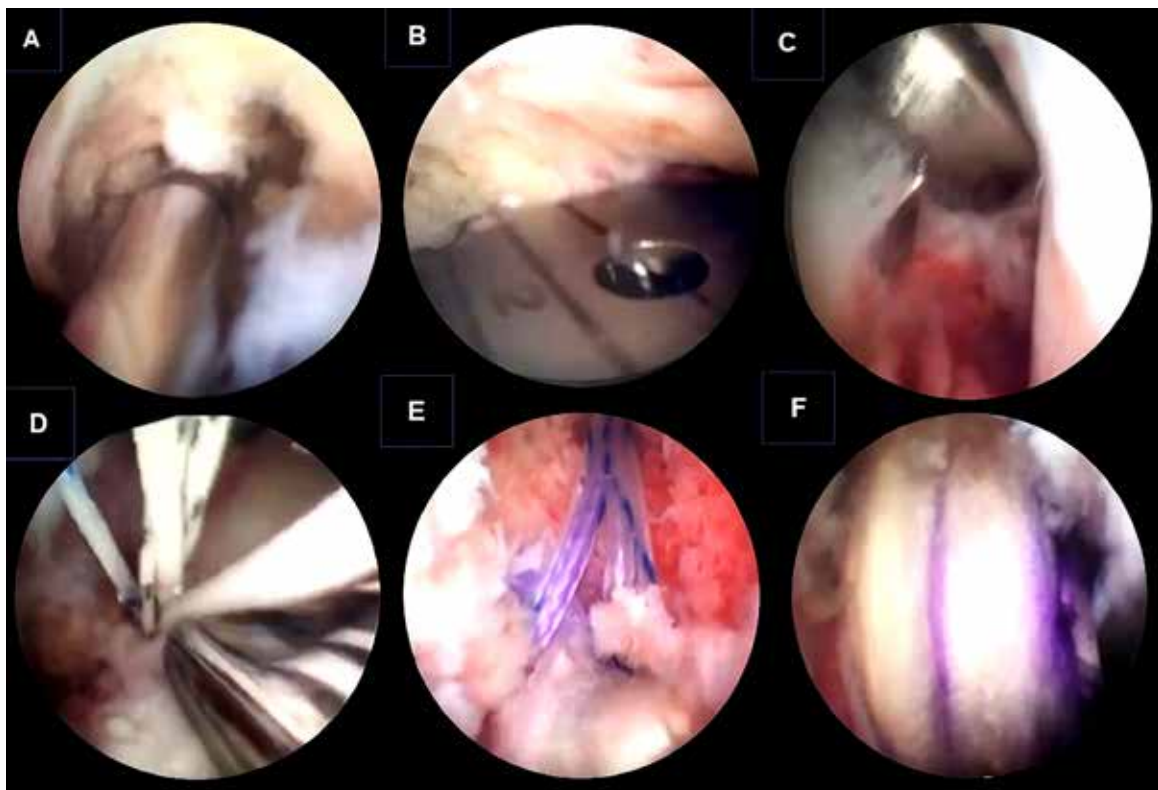


Figura 4. Reconstrucción artroscópica del LCP de rodilla derecha. A: Tunelización femoral medial de adentro hacia afuera con una broca canulada de 8 mm, profundidad de 25 mm, a través de la huella del fascículo anterolateral del LCP. B: Colocación de guía tibial para pasaje de clavija orientadora. C: Tunelización tibial con broca canulada de 8 mm a través de la huella tibial posterior del LCP. Se protege con una cureta las estructuras neurovasculares en la parte posterior de la articulación (portal posteromedial). D: Pasaje del aloinjerto a través del túnel tibial. E: Pasaje del aloinjerto a través del túnel femoral medial. F: Fijación del Aloinjerto de tibial posterior con adecuada tensión con la rodilla en 90º de flexión

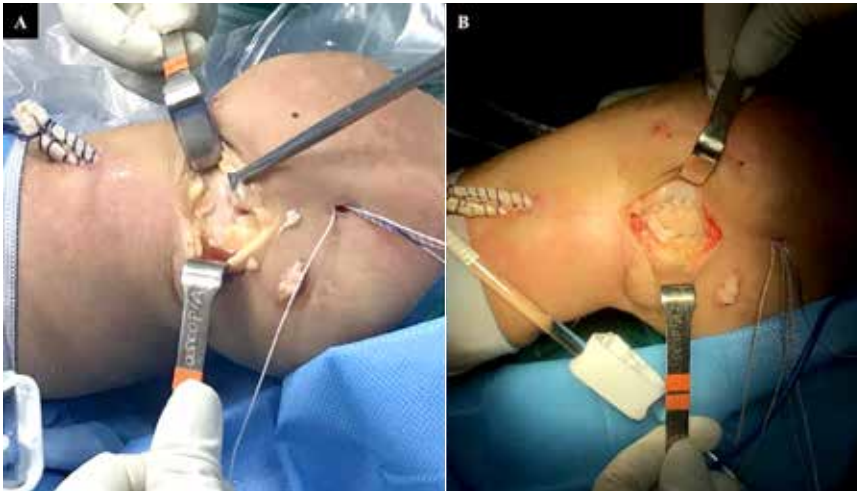


Figura 5. Imagen intraoperatoria del abordaje en la zona medial de la rodilla derecha. A: Imagen operatoria de la ruptura total del ligamento colateral medial; B: Imagen operatoria de la reparación primaria del LCM y plicatura capsular medial con sutura de alta resistencia (fiberwire 2.0).

una alternativa razonable a las técnicas de reconstrucción en casos de lesiones combinadas ⁽¹³⁾. Tu J y col. refieren que la cirugía reconstructiva de 1 sola etapa produce un resultado satisfactorio en pacientes de edad avanzada con luxaciones de rodilla ⁽¹⁾.

En nuestro caso, nos encontramos ante una paciente de 75 años con alta demanda funcional e inestabilidad posterior y medial de la rodilla derecha. Presentaba cambios artrósicos grado 2 (Kellgren Lawrence) en ambas rodillas, sin síntomas previos al traumatismo. Se optó por realizarle la cirugía reconstructiva del LCP con aloinjerto de tibial posterior y la reparación del LCM con retensado capsular medial. El LCA no se reconstruyó por presentar ruptura parcial < 50% del espesor. Inició terapia física 2 meses previo a la cirugía. La cirugía realizada en 1 sola etapa y después de 5 meses del traumatismo por la presencia de fracturas asociadas. Se observó diferencia en el score KOS-ADL preoperatorio y postoperatorio, 42,9% y 81,4% respectivamente.

En cuanto a la rehabilitación, muchos autores abogan por el uso de un ortésico que permita la flexión y limite la extensión con la finalidad de restaurar el rango de movimiento equilibrado y facilite la curación de las estructuras reparadas.

Por tanto, los pacientes en quienes se les repara y reconstruye se les debe desbloquear el ortésico después de las 6 a 10 semanas. El regreso a la actividad laboral y deportiva generalmente es lenta y gradual a partir de los 9 a 12 meses ⁽¹²⁾.

Según lo reportado, la reconstrucción y reparación ligamentaria en 1 solo tiempo de un paciente adulto mayor con lesión multiligamentaria de rodilla es clínicamente factible con un resultado clínico y funcional aceptable.

Dentro de las limitaciones del presente reporte fue utilizar únicamente una escala funcional para la valoración en pre y postoperatoria del paciente. Se recomienda el uso de otras escalas funcionales para la evaluación de los resultados de pacientes con cirugía de ligamento cruzado, tales como: la escala de Lysholm, Tegner, Cincinnati Knee Ligament Rating System y la International Knee Documentation Committee Knee Form (IKDC) ⁽¹⁴⁾, que serían muy útiles en la evaluación clínico funcional del paciente durante su seguimiento.

AGRADECIMIENTOS

Al equipo de investigación de TLC Orthopedics Education mediante los soportes académicos, logísticos y técnicos.

A la Dra. Evelyn Gonzales Carazas por su contribución en la corrección del estilo del artículo.

REFERENCIAS BIBLIOGRÁFICAS

1. Tu J, Gao L, Guo R, Xu B. Postoperative evaluation of single-stage surgery for multiligament injured knee dislocation in elderly patients. *Int J Clin Exp Med.* 2018; 11:13904-12.
2. Howells NR, Brunton LR, Robinson J, Porteus AJ, Eldridge JD, Murray JR. Acute knee dislocation: an evidence based approach to the management of the multiligament injured knee. *Injury.* 2011; 42:1198-204. DOI: 10.1016/j.injury.2010.11.018
3. Moatshe G, Chahla J, LaPrade RF, Engebretsen L. Diagnosis and treatment of multiligament knee injury: state of the art. *J Isakos.* 2017; 2:152-61. DOI: 10.1136/jisakos-2016-000072
4. Wilson SM, Mehta N, Do HT, Ghomrawi H, Lyman S, Marx RG. Epidemiology of multiligament knee reconstruction. *Clin Orthop Relat Res.* 2014; 472:2603-8. DOI: 10.1007/s11999-014-3653-3
5. Ciccotti MG, Lombardo SJ, Nonweiler B, Pink M. Non-operative treatment of ruptures of the anterior cruciate ligament in middle-aged patients. Results after long-term follow-up. *J Bone Joint Surg Am.* 1994; 76:1315-21. DOI: 10.2106/00004623-199409000-00006
6. Kelly M, Turcotte J, Thomas D, Petre B, Morganti C, York J, et al. Mid-term outcomes of anterior cruciate ligament reconstruction across age groups: A national database study. *J Orthop.* 2021; 23:150-4. DOI: 10.1016/j.jor.2021.01.003
7. Best MJ, Zikria BA, Wilckens JH. Anterior Cruciate Ligament Injuries in the Older Athlete. *Sports Health.* 2021; 13:285-9. DOI: 10.1177/1941738120953426
8. Mosquera MF, Jaramillo A, Gil R, Gonzalez Y. Controversies in acute multiligamentary knee injuries (MLKI). *Journal of Experimental Orthopaedics.* 2020; 7:56. DOI: 10.1186/s40634-020-00260-8
9. Engebretsen L, Risberg MA, Robertson B, Ludvigsen TC, Johansen S. Outcome after knee dislocations: a 2-9 years follow-up of 85 consecutive patients. *Knee Surg Sports Traumatol Arthrosc.* 2009; 17:1013-26. DOI: 10.1007/s00167-009-0869-y
10. Vaishya R, Radhey SD, Vaish A. Anterior cruciate ligament reconstruction in a 75 years old man: a case report with review of literature. *Chinese Journal of Traumatology.* 2014; 17:121-4. DOI: 10.3760/cma.j.isn.1008-1275.2014.02.014
11. Levy BA, Boyd JL, Stuart MJ. Surgical treatment of acute and chronic anterior and posterior cruciate ligament and lateral side injuries of the knee. *Sports Med Arthrosc Rev.* 2011; 19:110-9. DOI: 10.1097/JSA.0b013e3182191c75
12. Tibor LM, Long JL, Schilling PL, Lilly RJ, Carpenter JE, Miller BS. Clinical outcomes after anterior cruciate ligament reconstruction: a meta-analysis of autograft versus allograft tissue. *Sports Health.* 2010; 2:56-72. DOI: 10.1177/1941738109347984
13. Mehl JT, Kia C, Murphy M, Obopilwe E, Cote M, Imhoff FB, et al. Posteromedial Ligament Repair of the Knee With Suture Tape Augmentation: A Biomechanical Study. *Am J Sports Med.* 2019; 47:2952-9. DOI: 10.1177/0363546519868961
14. Todor A, Vemesan D, Haragus H, Patrascu JM, Timar B, Cosma D. Cross-cultural adaptation and validation of the Romanian International Knee Documentation Committee-subjective knee form. *PeerJ.* 2020 Feb 3;8:e8448. DOI: 10.7717/peerj.8448.