

# CARACTERISTICAS, SIGNIFICACION Y PATOGENIA DE LAS ALTERACIONES ATIPICAS ENDOMETRIALES ASOCIADAS A LA PRESENCIA DE TEJIDO CORIONICO

JAVIER ARIAS-STELLA

En Junio del año 1949 llegó a los laboratorios de la Cátedra de Anatomía Patológica, en el Hospital Loayza de Lima, una biopsia endometrial cuya interpretación fue motivo de controversia. Se trataba de una paciente de 24 años que seis meses antes había tenido un aborto molar. El curetaje fué realizado por la aparición de metrorragias en los últimos dos meses. Lo inusitado en la biopsia endometrial era que en la mayoría de las glándulas, que correspondían al tipo secretorio, había zonas de reduplicación celular y marcada hipertrofia nuclear con un carácter nunca visto en ninguna de las fases del ciclo menstrual. El agrandamiento nuclear era tal que algunos observadores sugirieron una forma incipiente de carcinoma. La biopsia no mostraba tejido molar, vellosidades coriales o alguna forma de tejido trofoblástico. Debido a la persistencia de reacciones de Galli Mainini positivas se hizo una histerectomía siete días después del curetaje y se encontró un resto molar con moderada proliferación trofoblástica, situada intramuralmen-

---

Expreso mi agradecimiento a todos los miembros de la CATEDRA DE ANATOMIA PATOLOGICA cuya colaboración ha permitido la realización de este trabajo.

En particular a la Srta. ELENA HORNA, por la preparación de los cortes histológicos; a la Sra. FAUSTA REVOREDO, por las microfotografías; y a la Srta. MARINA FERRARI por la asistencia secretarial prestada.

El Dr. JUAN GUTIERREZ colaboró en el estudio de los casos de Embarazo Ectópico.

Parte de este trabajo se llevó a cabo cuando el autor estaba en uso de una beca de la Fundación Kellogg en el Memorial Center for Cancer de New Ycrk. Expreso mi agradecimiento a estas Instituciones por la ayuda y oportunidades prestadas.

te (Fig. 1), sin relación con la superficie endometrial. Esto explicaba porque no había sido extraído en el curetaje. Las glándulas endometriales mostraban ahora un aspecto proliferativo y la hipertrofia nuclear de células aisladas en numerosas glándulas era aún mas evidente (Fig. 2). Este caso nos puso alerta sobre la posible relación que pudiera tener la presencia de tejido trofoblástico viable persistente con los cambios atípicos endometriales. Poco después observamos alteraciones glandulares endometriales similares en un caso de embarazo ectópico y esto reforzó nuestra idea en la posible relación de los dos factores. Posteriormente trabajando en el "Memorial Hospital for Cancer" de New York, tuvimos oportunidad de hacer un estudio del problema, y es así como ha sido posible caracterizar una nueva alteración endometrial cuya descripción fue objeto de una publicación anterior (1).

La alteración se presenta en ciertos casos de corioepitelioma, corioadenoma destruens, mola hidatidiforme, embarazo ectópico, aborto uterino, endometritis sincicial y embarazo uterino aparentemente normal, y se caracteriza por hipertrofia nuclear, a veces gigante, con agrandamiento en menor grado del citoplasma, que ocurre en células aisladas o grupos de células, en el epitelio glandular o de cubierta. Las glándulas afectadas pueden ser de tipo secretorio o proliferativo, o mostrar, una patológica actividad proliferativa y secretoria simultáneamente. El estroma puede o no mostrar reacción decidual. La alteración tiende a ser focal, pero ocasionalmente es mas o menos difusa. Conocemos casos, y éstos deben abundar, en los que dicha alteración ha sido diagnosticada histológicamente como cáncer. De otro lado, las células hipertroficas descamadas pueden ser fuente de error en las investigaciones citológicas por el método de Papanicolaou.

No nos explicamos como es que este cambio atípico endometrial no haya sido caracterizado antes. Su descripción fue recibida con sorpresa, incluso por autoridades como Emil Novak, quien hizo el siguiente comentario al trabajo que publicamos en 1954: "This is an interesting study, but one upon which it would be difficult to comment unless one had made similar studies, which no one appears to have done, except perhaps that a few authors whom the writer quotes commented in rather casual way on one or two of the points he discusses. The point of the paper seems to be that in the presence of chorionic tissue atypical endometrial changes may occur in the form of irregular nuclear hypertrophy of some of the gland cells with usually marked proliferative activity and some secretory change. While I have examined many thousands on endometria including many containing trophoblastic rest, after mis-

carriage, hydatiform mole, chorioadenoma destruens or choriocarcinoma, I can not say that I have noted the particular cell changes which Arias-Stella has described. To show how foolish an objection this last statement is, I may say also that I examined many ovaries before 1921, and that not a few of them showed endometrium, but I did not appreciate the importance and the frequency of endometriosis until after Sampson's first publication in 1921, nor did anyone else. Similar confessions could be made about many other pathologic, or for that matter, clinical entities for which we are all now on the alert" (2).

Pese al corto tiempo transcurrido desde la caracterización de esta lesión, investigadores americanos (3) (4) (5) (9) y europeos (10) (11) (12) (33) (34) y (37), vienen confirmando sus caracteres y significado.

En los tres últimos años hemos continuado el estudio de la lesión y obtenido un acúmulo de nuevos datos.

En el presente trabajo nos proponemos ampliar y completar la descripción de la alteración y presentar una serie de nuevos hechos sobre sus características, distribución topográfica y valor práctico. Señalamos además la ocurrencia de la alteración en el embarazo normal; presentamos los caracteres citológicos de las células anormales estudiadas con el método de Papanicolaou y hacemos un análisis de nuestras ideas sobre la Patogenia de la alteración.

### Material y Método

El presente trabajo está basado en el estudio del endometrio en 250 casos de aborto uterino, 44 casos de embarazo ectópico, 32 casos de mola hidatidiforme, 25 casos de corioepitelioma, 6 casos de endometritis sincicial, y tres casos de embarazo normal.

En siete casos de corioepitelioma y en dos de mola hidatidiforme se realizó un estudio sistemático de todo el útero por inclusión seriada. Cada bloque para inclusión fue marcado y de esta manera se pudo estudiar la distribución de la atipia epitelial en toda la superficie del endometrio y endocérviz. Se menciona un caso de hiperplasia sincicial del endometrio.

Los tejidos fueron fijados en formol, al 10%, incluidos en parafina y coloreados con Hematoxilina-Eosina.

### La Alteración en Casos de Aborto Uterino

Endometrio secretorio y reacción decidua son los cambios endometriales fundamentales que clásicamente se han asociado a la presencia de tejido placentario.

El estudio del endometrio en casos de aborto nos ha demostrado que frecuentemente ocurren alteraciones epiteliales y glandulares que no son sólo la expresión exagerada de los cambios secretorios normales, sino que tienen cierto sello particular o específico, por no presentarse en el estado normal. Es común por ejemplo, en la mayoría de los casos en que hay tejido corial viable, encontrar un endometrio marcadamente secretor en el cual ciertas glándulas muestran grupos de células más grandes que sus inmediatas. Este agrandamiento sobrepasa las ordinarias variaciones en el tamaño celular en relación con el ciclo normal y es debido, fundamentalmente, a una hipertrofia nuclear. Cuando este cambio no es muy marcado pasa fácilmente desapercibido. En otros casos, el agrandamiento celular es franco y difuso, aunque siempre las alteraciones acentuadas tienden a presentarse focalmente. Las figuras que caracterizan estas áreas son en esencia, actividad secretoria, por lo general marcada, concomitante actividad proliferativa de grado variable y agrandamiento celular, especialmente nuclear. Cuando la actividad secretoria está asociada con una igualmente notoria actividad proliferativa se forman grupos de glándulas con células muy vacuoladas, espumosas, por la intensa secreción, y prácticamente sin lumen debido a la reduplicación, resultado de la acción proliferativa (Fig. 3). Es posible ver en estos grupos glandulares células con núcleos hipertróficos, en casos enormes, la mayoría de las veces mostrando una cromatina homogénea, hiper cromática y de aspecto degenerativo. Debido a la vacuolización citoplasmática y a los cambios secundarios estos núcleos hipertróficos se ven deformados, alargados, lobulados y de contornos caprichosos. La intensa actividad proliferativa queda atestiguada por la frecuente presencia de mitosis (Fig. 4). Un hecho que antes habíamos observado pero no lo hemos descrito hasta ahora, es que no raramente las mitosis son atípicas. En unas áreas se encontrará predominio de núcleos agrandados, mientras que en otras éstas serán menos evidentes y en cambio notoria la vacuolización citoplasmática y reduplicación celular. Cuando la actividad secretoria no es muy intensa pero si lo es la proliferación celular, se forman grupos celulares compactos que por la fusión de bordes citoplasmáticos dan lugar a un aspecto sincicial. En estos casos puede

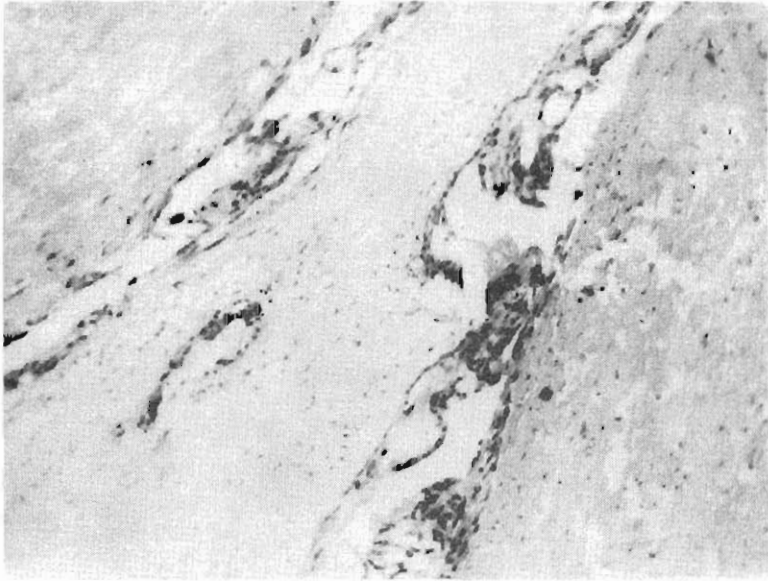


Fig. 1.- Resto molar intramural en el caso de la Fig. 2. Obsérvese que la proliferación trofoblástica es sólo de grado moderado y que la vellosidad presenta fibrosis incipiente.

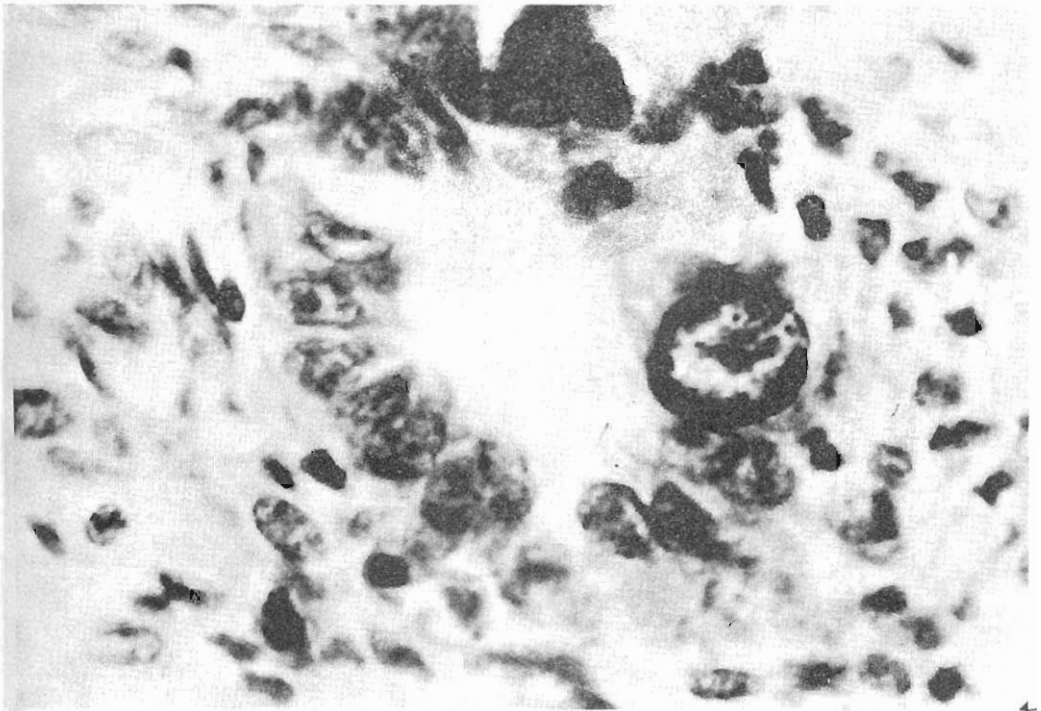


Fig. 2.- El caracter gigante de la hipertrofia nuclear, la buena conservación e hiper cromasía del núcleo atípico y el contraste con los núcleos vecinos normales, es bien notorio. El gigantismo nuclear que se ve en ésta foto es característico de un núcleo poliploide.

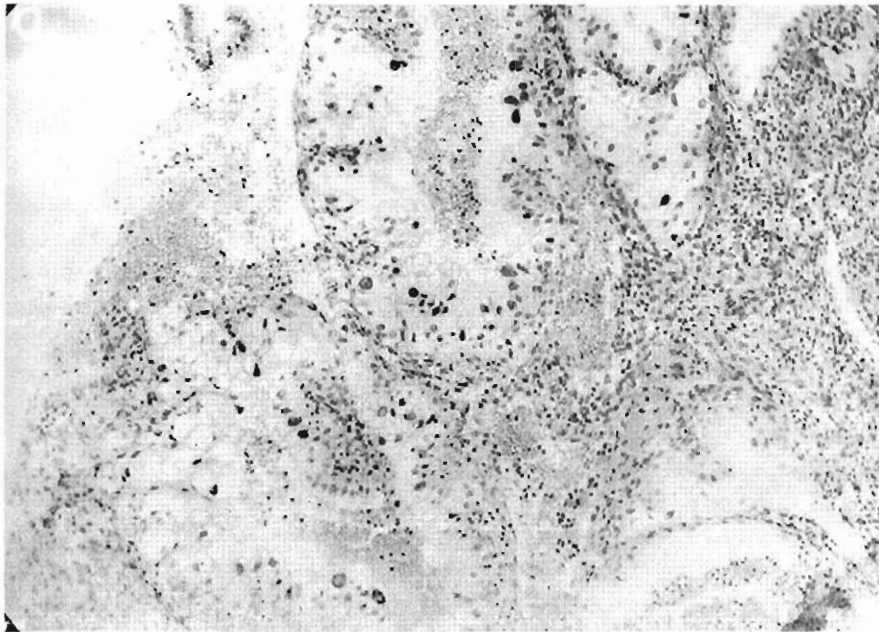


Fig. 3.- Foco de atípia glandular en un caso de aborto endometrial. La hipertrofia e hiper cromasia nuclear de numerosos nucleos, así como la reduplicación celular y extrema vacuolización, es bien demostrada.

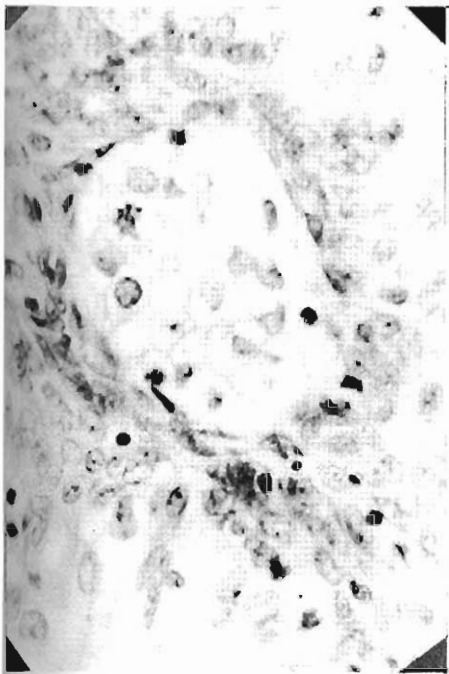


Fig 4.-El mismo caso de la figura anterior, glándula con intensa actividad secretoria y signos de proliferación celular. La flecha

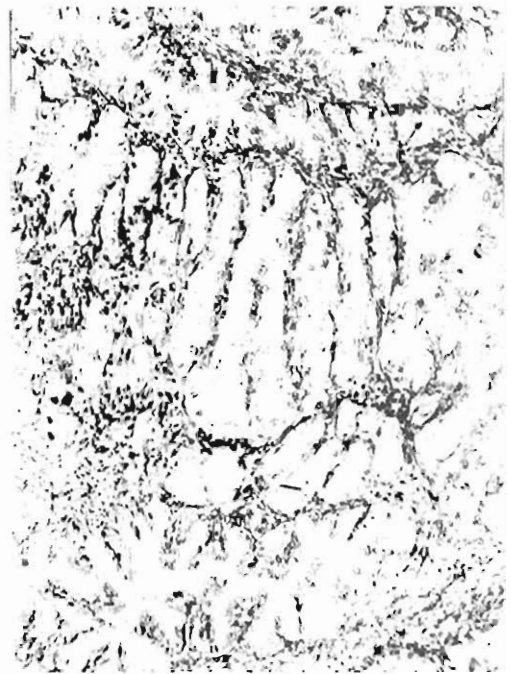

Fig. 5.- Proliferación glandular adenomatosa. Las glándulas se ven apretadamente dispuestas casi sin estroma entre ellas. Hay proyecciones intraluminales y algunos nucleos

ocurrir que el contorno glandular quede parcialmente enmascarado. Un aspecto histológico que venimos encontrando con frecuencia es lo que podríamos denominar "atipia adenomatosa", caracterizada por grupos de glándulas, con células de núcleos hipertróficos, dispuestas muy apretadamente lo que contribuye a dar un aspecto adenocarcinomatoso (Fig. 5). Esta modalidad no representa otra cosa que la presencia de la atipia nuclear en las llamadas "glándulas del embarazo de Opitz", o "glándulas de aborto de Opitz" \*. Recientemente Kay (9) ha destacado la similitud de cierto tipo de adenocarcinoma endometrial que él denomina "a células claras" con algunos aspectos de nuestra alteración que precisamente corresponde al modelo adenomatoso que comentamos. Otro carácter saliente observado en estas glándulas con células proliferadas, es la pérdida de la polaridad. Los núcleos yacen los unos al lado de los otros en forma caprichosa y desordenada, sin ninguna orientación. Uno hipertrófico puede verse entre otros de aspecto normal. En algunos casos se observa el fenómeno de agrandamiento nuclear en glándulas con mínima o nula actividad secretoria. Es posible ver parte de una glándula con alguna actividad secretoria y la otra sin ella francamente proliferativa y con núcleos agrandados. Debemos establecer que cuando hablamos de núcleos hipertróficos significamos tamaños que nunca se encuentra en las fases del endometrio normal.

Los fenómenos exudativos y la presencia de células de inflamación que casi invariablemente acompañan a los casos de aborto endometrial, hacen que sea fácil y provocativa la interpretación de los núcleos hipertróficos, como resultado de procesos degenerativos secundarios. Un análisis cuidadoso de muchas fases intermedias, nos ha llevado, sin embargo, a concluir que estos núcleos son primariamente hipertróficos por razones otras a las reacciones inflamatorio-degenerativas. La simultánea intensa actividad secretorio-proliferativa habla ya de una forma particular de sobreestímulo. Es indudable, no obstante, que mucho del aspecto degenerativo comunmente visto en estos núcleos es el resultado de la influencia de la inflamación asociada.

---

\* En 1900 Opitz (6) describió la presencia de glándulas intensamente secretorias, con proyecciones papilares intraluminales, muy estrechamente dispuestas con escaso estroma entre ellas, entre los elementos que mas específicamente podrían permitir un diagnóstico histológico de embarazo a través de la biopsia endometrial. Incluso hizo hincapié en la posible confusión de éstas glándulas con cáncer. Cuatro años después Seitz (7) y Hitshmann (8) demostraron que este aspecto glandular no era específico de embarazo y el mismo Opitz lo admitió.

Como ya hemos señalado, estos cambios ocurren en forma focal. Ocasionalmente dominan la mayor parte de la sección histológica y otros están limitados a unas pocas áreas. En estos últimos casos es posible que las alteraciones sean mínimas, no haya reduplicación celular o notable actividad secretoria, y sea sólo la presencia de algunos núcleos hipertóxicos picnóticos los que hagan la asociación con las lesiones más características. El epitelio de cubierta puede participar de las alteraciones. El endometrio restante muestra un modelo secretorio o muchas veces mixto con áreas proliferativas y otras secretorias. En los casos con alteraciones intensas ha sido la regla encontrar franca reacción decidual y muchas veces, células deciduales gigantes (Fig. 6). Con menos frecuencia que las lesiones epiteliales, el estroma puede mostrar focos de proliferación de células fusiformes con núcleos hipertróficos (Fig. 7). Estos cambios han sido señalados por primera vez independientemente por Gutiérrez (13) y por de Brux y Vaissade (11). No se llega, sin embargo, a cuadros confundibles con sarcoma como dicen los autores franceses.

En todos los casos en que las alteraciones fueron marcadas, fue la regla encontrar vellosidades coriales mas o menos viables con diverso grado de proliferación de las dos hojas trofoblásticas. No se encontró esta alteración en casos que mostraron vellosidades completamente atróficas, fibrosadas o hialinizadas. Leves alteraciones pueden verse en casos en que hay vellosidades coriales en involución parcialmente hialinizadas o fibrosadas.

Por lo común hubo una historia de metrorragia de 20 a 60 días en los casos con alteraciones mas notorias. Hemos encontrado alteraciones en el 10% de los casos estudiados.

Conviene tener presente que cuando se estudia el endometrio inmediatamente después de un aborto es posible encontrar las alteraciones glandulares descritas en ausencia de vellosidades coriales. Lo mismo puede ocurrir en una lámina por simples razones de azar. En estos casos las alteraciones glandulares son un dato histológico valioso para el diagnóstico.

### **La Alteración en el Embarazo Ectópico**

Ha sido clásico considerar a la biopsia endometrial como un elemento que sólo en determinadas circunstancias podría ser de utilidad en el diagnóstico del embarazo ectópico. El hallazgo de una mucosa con reacción decidual en ausencia de vellosidades coriales (14) se ha



aceptado como presuntivo de la posibilidad de embarazo ectópico. Desde que frecuentemente es muy difícil diferenciar una reacción pseudodecidual de una verdadera decidua (15) no es extraño que se haya concedido sólo una importancia secundaria a la biopsia endometrial en el diagnóstico del embarazo ectópico.

En 1954 (1) describimos la presencia de la alteración endometrial atípica en un caso de embarazo ectópico, e hicimos un llamado para que se revisaran los estudios realizados antes en relación con el endometrio en esta condición. Indudablemente que hasta el momento donde mas ha interesado la caracterización de la nueva lesión endometrial, ha sido precisamente en el terreno del embarazo ectópico. Los trabajos de Truemmner (1956) y Jorgensen (1956), han confirmado su ocurrencia y los de Pildes y Wheeler (1957), de Brux y Vaissude (1957), Berthelsen (1957), Svenson (1957) y Frederiksen (1958), y los realizados en nuestro laboratorio (13) (16) demostrado el indiscutible valor práctico diagnóstico que tiene la atipia endometrial en estos casos. En el estudio del endometrio en 44 casos de embarazo ectópico hemos encontrado que no sólo tienen importancia las lesiones ostensibles, como las que se ilustran en las figuras 8, 9 y 10, sino que grados menores de alteración que hemos denominado "atipias mínimas", Fig. 11, son también de gran significación. Aún mas, encontramos que las atipias del epitelio de revestimiento se presentan frecuentemente, y en ocasiones, sin que haya atipias en las glándulas o reacción decidua. El cuadro 1 da una idea del significado práctico que la utilización del nuevo criterio histológico tiene. Otro hecho que se ha desprendido de nuestra investigación es que las atipias endometriales ocurren fundamentalmente cuando el tejido trofoblástico ectópico está preservado o sólo parcialmente involucionado. Habremos de hablar sobre el significado de este último hallazgo en la discusión de la patogenia de la lesión.

La atipia epitelial no sólo tiene importancia porque se presenta, independientemente de la decidua, sino porque en los casos en que está asociada a la reacción decidua es el elemento que permite concluir sobre la naturaleza del proceso. Hasta la fecha tenemos once casos en los que hemos realizado el diagnóstico de presunción de embarazo ectópico, a través de la biopsia endometrial, confirmandose luego el mismo a la operación.

Gutiérrez (13), ha encontrado la atipias glandulares en focos endometriósicos, en un caso de embarazo ectópico.

**CUADRO 1**  
**Valor de la biopsia endometrial en el diagnóstico del embarazo ectópico**

AUTORES	Número de casos	Criterio histológico Diagnóstico			Posibilidad diagnóstica a través de la biopsia endometrial
		Hallazgo de reacción decidual	Reacción decidual y atipia glandular	Reacción decidual, atipia glandular y atipia de epitelio de revestimiento	
Sampson (1914) (17)	25	5			20 %
Moritz y Douglas (1928) (18)	53	8			15.9%
Novak y Darner (1925) (19)	21	7			33.3%
Siddall y Jarvin (1937) (20)	38	22			57.8%
Goldblatt y Schwartz (1949) (21)	32	14			43.7%
Romney, Hertig y Reid (1951) (22)	115	22			19.1%
<b>TOTALES PARCIALES</b>	<b>284</b>	<b>78</b>			<b>27.4%</b>
Pildes y Wheeler (1957) (5)	50	21 (42%)	25		50 %
Frederiksen (1958) (34)	32	12 (37.5%)	19 (59.3%)		59.3%
Arias-Stella y Gutiérrez (1957) (3)	44	16 (36%)	28 (63.6%)	29+	65.9%

+ En realidad hubieron tres casos en los que se encontró atipia en el epitelio de revestimiento en ausencia de reacción decidual y atipia glandular, pero sólo en uno la alteración fue lo suficientemente manifiesta como para ser de utilidad diagnóstica.

### **La Alteración en Casos de Mola Hidatidiforme, Corioadenoma Destruens, Coriocarcinoma y Endometritis Sincicial**

Alteraciones atípicas, focales similares a las que hemos relatado anteriormente ocurren también en los procesos tumorales de la placenta y en la endometritis sincicial. En estos casos, frecuentemente se ven los grados mayores de hipertrofia nuclear. La Fig. 2, ejemplariza muy bien esta afirmación. Hemos encontrado que en el corioadenoma destruens y corioepitelioma, las alteraciones parecen mas frecuentes que en los casos de mola hidatidiforme. Cuando los nódulos de corioepitelioma, corioadenoma o de mola retenida, son intramurales y no se exteriorizan por la biopsia uterina, el hallazgo de la atipia endometrial, puede servir para sugerir el diagnóstico. Hoy que existe una esperanza (35) (36) para los pacientes de coriocarcinoma, este dato histológico puede ser muy significativo. El estudio de casos de corioepitelioma, mola y corioadenoma nos ha permitido comprobar que la alteración ocurre no sólo en las capas superficial y media del endometrio que corresponden a la decidua compacta y esponjosa del embarazo, sino también en la zona profunda que corresponde a la decidua basalis.

En el material de rutina que estudiamos originalmente, encontramos la alteración en aproximadamente el 40% de los casos. El estudio sistemático que relataremos en la próxima sección nos ha revelado que la incidencia es mayor.

#### **Estudio Topográfico de la Atipia Endometrial en casos de Coriocarcinoma y Mola Hidatidiforme**

Aunque los estudios en material rutinario nos sugirieron desde el inicio de nuestras investigaciones el carácter focal de las alteraciones atípicas endometriales, no hemos obtenido una exacta idea sobre la distribución topográfica de la lesión hasta que utilizamos el estudio sistemático de los úteros por inclusión seriada (23).

En 7 casos de corioepitelioma y en dos de mola hidatidiforme, hemos realizado un estudio de la topografía de la lesión. Se seccionó el útero, en cada caso, de tal manera que la integridad de la superficie endometrial y endocervical fué incluida en parafina, y sometida al estudio microscópico. El cuadro II resume los resultados obtenidos.

Este estudio nos ha demostrado una serie de hechos sumamente interesantes que se pueden resumir así :

- 1º) La alteración tiene un carácter focal. Los focos de atípia pueden ser múltiples y comprometer la mayor parte de la mucosa o estar limitados a zonas muy pequeñas.
- 2º) No se ha encontrado relación entre las áreas de atípia endometrial y las zonas de implantación corial.
- 3º) La alteración puede ocurrir con idénticos caracteres en las glándulas endocervicales (Fig. 12).
- 4º) La alteración puede faltar totalmente aún cuando haya una aparente cantidad de tejido trofoblástico proliferante, que en otros casos ha estado asociada a la presencia de la lesión.
- 5º) No es necesario que el tejido trofoblástico proliferante esté en el útero o en los anexos para que se produzca la alteración.

### Estudio Citológico de las Células Atípicas

Es lógico pensar que las células atípicas cuyos caracteres antes hemos señalado, tienen capacidad de, al igual que las células normales, exfoliar y aparecer en el material que se colecta de los fondos vaginales para los estudios citológicos por el procedimiento de Papanicolaou. La posibilidad es aún mayor cuando se practican extendidos con material aspirado directamente de la cavidad uterina. Las células atípicas tienen una menor adhesividad, a juzgar por el aspecto que frecuentemente se encuentra en los cortes histológicos, y esto habría de favorecer indudablemente su desprendimiento y pasaje con las secreciones. Puente Duany (24) ha referido un caso en el que extendidos de Papanicolaou hechos con secreción endometrial fueron interpretados como mostrando células endometriales malignas, y posteriormente se demostró que se trataba de un embarazo sin que existiera neoplasia. Hilrich y Hipke (3), encontraron células atípicas en los extendidos vaginales y cervicales de una paciente que diez días antes había tenido un aborto y curetaje con el hallazgo de las glándulas atípicas por nosotros descritas. Siete días después un nuevo Papanicolaou fue normal.

En el estudio topográfico de la lesión mencionado en el capítulo anterior nos preocupamos de realizar, antes de obtener los bloques y con las piezas frescas, extendidos de la mucosa endometrial que luego fueron procesados por la técnica de Papanicolaou. Este trabajo se realizó en mejores condiciones en los casos de especímenes operatorios.

Las Figs. 13 y 14, ilustran el aspecto que toman las células atípicas en las extensiones. Obviamente un observador no avisado puede con facilidad interpretar estas células como correspondientes a un tumor maligno.

## CUADRO II

## Distribución de las Alteraciones Atípicas Endometriales en el Cuerpo Uterino y Canal Endocervical

CASOS	Número de bloques comprendiendo toda la superficie endometrial en el cuerpo uterino	Número de bloques positivos para la alteración en el cuerpo uterino.	Número de bloques comprendiendo toda la superficie endocervical	Número de bloques positivos para la alteración en el canal endocervical
1) A - 1214 Corioepitelioma metastásico (médula, pulmones), sin tumor uterino	42	0	14	0
2) A - 1202 Corioepitelioma uterino con metástasis en pulmones, hígado, bazo, riñones, intestino	22	8	8	0
3) A - 1098 Corioepitelioma uterino con metástasis en pulmones, cerebro y yeyuno	37	2	11	0
4) B - 12516 Mola hidatidiforme (Histerectomía y salpingooforectomía bilateral)	93	9	24	0
5) B - 14221 Corioepitelioma uterino con extensión a los parametrios	57	35	8	4
6) B - 16259 Corioepitelioma uterino	56	5	24	3
7) B - 24383 Corioepitelioma uterino	60	5	—	—
8) A - 1448 Corioepitelioma metastásico en pulmones, cerebro, intestino, estómago	33	9	12	2
9) B - 24831 Mola hidatidiforme (Histerectomía y Salpingooforectomía).	77	6	22	0

### La Alteración en el Embarazo Normal

Hasta ahora nos hemos referido a la ocurrencia de las alteraciones atípicas endometriales asociadas a la presencia de tejido coriónico, en condiciones patológicas (abortos, tumores placentarios, etc.), cabe preguntarse: ¿Se presentan estas alteraciones en el embarazo normal? Como es lógico suponer existen pocas posibilidades de hacer un estudio histológico del endometrio en casos de embarazo normal, y es por ello que no sea sencillo dar una respuesta a esta pregunta. Sin embargo, recientemente hemos tenido oportunidad de estudiar tres casos muy ilustrativos que demuestran que las atípicas endometriales también pueden ocurrir en embarazos normales.

**CASO Nº 1 :** E. S. D., de 37 años, acude a la consulta ginecológica del Pab. 5-II, Hospital Loayza, en Junio de 1957, quejándose de dolor en el bajo vientre. El examen ginecológico revela "ectropión del cuello uterino" y un tumor en el cuerpo uterino del tamaño de una naranja que se interpreta como un fibroma. En junio 28, se le practica una biopsia endometrial por aspiración y biopsia cervical. El estudio anatomopatológico realizado en nuestro laboratorio concluye: "endocervicitis crónica", "endometrio con "atípicas mínimas" glandulares del tipo asociado con la presencia de tejido coriónico", (Fig. 15). Apesar de esto la enferma es hospitalizada en los primeros días de julio para ser intervenida por "fibroma uterino". El 8 de julio es sometida a nueva biopsia de cuello y endometrio, obteniéndose idéntico informe. La paciente había negado amenorrea. Con el resultado de la segunda biopsia se planteó la posibilidad de un embarazo uterino. Se hizo una prueba de Galli Mainini en la orina, la que fue positiva. Establecido entonces el diagnóstico de embarazo fue dada de alta. Permaneció en buenas condiciones en el resto del mes de julio y agosto, pero en el mes de setiembre comienza a experimentar metrorragia que termina en un aborto espontáneo. Es sorprendente se haya practicado dos biopsias endometriales en esta paciente sin provocar un aborto inmediato. El hecho de que no se obtuviera tejido placentario es prueba que no se interesó la zona de nidación. El valor de la "atípica endometrial" para orientar el diagnóstico fue definitivo.

**CASO Nº 2 :** C. A. de 24 años, viene al Hospital en el mes de agosto de 1957, quejándose de náuseas, vómitos, dolor epigástrico irradiado a todo el abdomen, y sialorrea. Niega amenorrea y por el con-

trario refiere que sus menstruaciones han sido muy abundantes en los últimos dos meses, y que ha tenido hemorragia intermenstrual. La paciente dice estar separada de su esposo desde Diciembre de 1956 y niega relaciones sexuales desde esa fecha. El examen ginecológico revela un útero ligeramente agrandado. En el momento del examen no se observó hemorragia genital. El 19 de agosto se le practica una biopsia endometrial que fue contestada como "endometrio en fase secretora". Nosotros no vimos en aquella ocasión la lámina. El ginecólogo a cargo de la paciente juzgó que se trataba de un cuadro de polimenorrea funcional e indicó medicación con coagulantes. La paciente no regresa hasta los primeros días de Octubre cuando acude al consultorio refiriendo una reaparición de sus molestias. El examen ginecológico revela un utero francamente hipertrofiado y el médico examinador, teniendo en cuenta el examen ginecológico anterior y la reiterada negativa de la paciente en cuanto a la existencia de amenorrea o relaciones sexuales, piensa alarmado en la posibilidad de una tumoración maligna de útero, de rápido crecimiento. En esta circunstancia fuimos consultados para revisar la biopsia endometrial tomada originalmente. Esta biopsia muestra una definida mucosa decidual con focos glandulares atípicos del tipo que hemos denominado en nuestro laboratorio "atípias mínimas", idénticas al caso anterior. Dimos nuestra opinión en el sentido de que se trataba probablemente de un embarazo uterino y sugerimos que se practicara una prueba de Galli Mainini. Realizada ésta resultó positiva y ante la evidencia la paciente confesó que había tenido relaciones sexuales y que en realidad existió amenorrea. Conflictos familiares la habían inducido a tratar de engañar al médico. El embarazo ha seguido hasta la fecha (noviembre 1957) normalmente. A pesar en este caso de que la presencia de una reacción decidual franca hubiera de por sí servido para pensar en la posibilidad de embarazo el hallazgo de las atípias endometriales fue el factor decisivo que nos dió esa certidumbre.

**CASO N° 3 :** V. S. de 21 años, acude al Consultoria de Esterilidad del Pab. 5-II, Hospital Loayza, refiriendo que hace dos años que ha contraído matrimonio no habiendo podido gestar. Sus ciclos menstruales son irregulares, presentándose a veces cada dos meses o cada 45 días. El examen ginecológico revela normalidad y sus otros antecedentes y exámenes son sin importancia. Su última regla el 13-II-57. El 10-IV-57, se practica biopsia endometrial por aspiración, obteniéndose abundante mucosa. El resultado dice: "Endometrio con reacción

decidual. Se ve algunas glándulas con núcleos hipercromáticos, algo hipertróficos, del tipo descrito en asociación con la presencia de tejido coriónico" (Fig. 16 y Fig. 7). Conclusión: Endometrio secretorio, con reacción decidual, ¿existe posibilidad de embarazo?

Un nuevo control clínico el 26-IV-57 no mostró nada especial.

La paciente no regresa a la consulta hasta el 28-VIII-57, refiriendo, que no había menstruado desde el 13 de febrero y que después de la biopsia había notado crecimiento progresivo del abdomen. El examen físico demuestra una gestación de aproximadamente 6 meses. Se le practica una prueba para gonadotropinas coriónicas en orina (Galli Mainini) que resulta positiva.

Este último caso revela que las atípicas endometriales pueden aparecer en las fases iniciales de la gestación.

### Patogenia de la Lesión

Como ya comentáramos (1) queda fuera de duda el que estas alteraciones sean producidas por la inflamación o como consecuencia de algunas formas de trauma sobre el endometrio. Desde que iniciamos su estudio fue nuestra impresión que la patogenia de las alteraciones estaba ligada en alguna forma a la actividad endocrina del tejido placentario. Las investigaciones posteriores (25) (26) nos han reforzado en esta idea, pero aun estamos lejos de una comprensión completa del mecanismo de producción.

Debido a que las alteraciones se caracterizan fundamentalmente por la simultánea presencia de fenómenos glandulares proliferativos y secretorios, postulamos que estrógeno y hormonas coriónicas luteinizantes actuando al mismo tiempo podrían ser factores en la patogenia (1). Hoy está bien establecido que el tejido corial forma una serie de hormonas: estrógenos, hormona coriónica, A. C. T. H., progesterona, etc., y nada se opone, por lo tanto, a que alguna o varias de estas hormonas actuando directa o indirectamente sobre el endometrio, den lugar a las alteraciones. A continuación vamos a discutir una serie de observaciones de diversos investigadores y algunas experiencias realizadas por nosotros, que creemos señalan la posibilidad de tesis planteada.

En primer lugar es de sumo interés el que Salvatore (27) haya demostrado, en la rata, por medio de mediciones nucleares minuciosas que durante el embarazo los núcleos de las células del epitelio glandu-



lar incrementan su diámetro por encima de las variaciones del endometrio normal.

Salvatore encuentra que el agrandamiento nuclear es el mismo en las partes distendidas del útero, en las porciones que rodean al feto y en las partes no distendidas. El epitelio de cubierta y el miometrio sufrirían modificaciones similares. Señala el autor que el aumento de volumen nuclear es rítmico y lo interpreta como debido a un crecimiento interfásico que antecede a la división mitótica. No se han hecho estudios similares en material humano, pero esta observación de Salvatore, es de gran interés para nosotros, pues es una prueba experimental que demuestra la influencia del embarazo sobre el volumen nuclear del epitelio endometrial. De mayor significación para nuestra tesis son los estudios de Piccard (28) quien ha demostrado que en casos de hiperplasia endometrial, en humanos, hay una hipertrofia nuclear del epitelio endometrial que puede ser considerable en ciertas células. Haciendo mediciones de células individuales el autor francés encuentra que unas células no se hipertrofian, otras lo hacen solo discretamente y sólo en porcentaje bajo hay las que se hipertrofian marcadamente. Subrayamos especialmente esta conclusión, porque en las alteraciones que hemos descrito, lo característico ha sido la presentación focal de la lesión. Piccard señala además que en la hiperplasia endometrial humana y como resultado de la acción hiperfoliculínica hay perturbación del proceso mitótico en el epitelio endometrial. En armonía con lo anterior nosotros hemos encontrado que en la alteración endometrial asociada a la presencia de tejido coriónico hay fenómenos proliferativos en los que se puede ver mitosis atípicas. En suma, los estudios de Piccard indican que el aumento patológico de los estrógenos puede llevar a la hipertrofia nuclear de algunas células endometriales y originar perturbaciones en el proceso mitótico, dos fenómenos que hemos encontrado en nuestra lesión y que por lo tanto pueden también deberse, por lo menos en parte, a la acción de cantidades anormales de estrógeno. Esta acción hipertrofiante nuclear del estado de hiperestrinismo que tanto ha interesado a Piccard no ha sido sin embargo lo suficientemente estudiada por otros investigadores. En las descripciones clásicas de la hiperplasia endometrial no se le señala. Seguramente esto se debe al carácter limitado y focal de la acción y a que, como es nuestra impresión, este efecto núcleo-hipertrofiante, se presenta en forma acentuada y capaz de ser objetivable sin necesidad de mediciones minuciosas, en formas raras de hiperplasia. En el Memorial Hospital de New York, tuvimos ocasión de estudiar un caso de este tipo. Se trataba de

una mujer en la época de la menopausa, quien presentó metrorragia y por esta razón fué tratada con inyecciones de Antuitrina por varias semanas. Luego se hizo la biopsia endometrial que demostró una hiperplasia endometrial quística (Fig. 17) en la que habían focos con un cuadro histológico que correspondía a la descripción de la hiperplasia sincicial. En estos focos además de la intensa vacuolización celular y aspecto sincicial una cosa saliente era la presencia de núcleos hipertróficos anormales (Figs. 18 y 19). Conviene destacar que Novak quien ha descrito estos cambios sinciciales en la hiperplasia endometrial no hace hincapié sobre la presencia de núcleos hipertróficos, un elemento de la alteración que ha sido, sin embargo, mencionado por Ferguson (29) y que está de acuerdo con nuestras propias observaciones.

Con el objeto de llevar al campo experimental este problema hemos estudiado la acción independiente y combinada de la hormona coriónica y estrógeno sobre el endometrio (25). Escogimos como animal experimental a la rata, porque responde en forma bastante comparable con la especie humana al estímulo hormonal. Utilizamos ratas Sherman de 3 a 5 meses de edad. Gonadotropina coriónica de la Casa Parke Davis (Antuitrin S) fué la hormona coriónica empleada. Dipropionato de estradiol de la casa Schering (Progynón DP) fué el estrógeno. La dosis diaria fue de 100 U.I. de hormona coriónica inyectada subcutáneamente y 35 gamas de estradiol en solución oleosa por vía intramuscular. El período de tratamiento fué de 18 a 20 días. Se hicieron seis grupos experimentales.

Grupo I, ratas normales, recibió hormona coriónica y estrógeno, el grupo II, ratas normales, recibió sólo hormona coriónica; grupo III, ratas normales, sólo estrógeno; grupo IV, ratas ooforectomizadas, recibió sólo estrógeno, grupo V, animales ooforectomizados, sólo hormona coriónica, y grupo VI, ratas ooforectomizadas, tratadas con hormona coriónica y estrógeno. Cada grupo estuvo constituido por 6 á 10 ratas. En los animales tratados sólo con estrógeno se obtuvo, como en investigaciones de otros autores, una hiperplasia endometrial similar a la que se ve en humanos. Las ratas castradas que recibieron sólo hormona coriónica no mostraron estimulación del endometrio, verificándose así que la hormona coriónica actúa a través de la estimulación ovárica. Lo más interesante de esta experiencia fué el hallazgo de que en los animales normales tratados con hormona coriónica y estrógeno (grupo I) se obtiene una reacción endometrial anormal completamente diferente a la encontrada en los otros grupos y caracteriza-

da por una mezcla de intensa actividad secretoria y proliferativa. Se observó además en este grupo, que algunas células glandulares mostraron hipertrofia nuclear. Esta respuesta endometrial tiene similitud con las alteraciones que hemos descrito en humanos, tanto por la presencia de simultánea actividad proliferativa y secretoria en las glándulas, como por la ocurrencia de ocasionales núcleos hipertróficos. Desde que la hormona coriónica no mostró acción directa sobre el endometrio (grupo V), y los estrógenos por sí solos (grupos III y IV) no daban lugar al cuadro histológico anormal, era lógico pensar que la hormona coriónica actuaba provocando una estimulación ovárica con liberación de grandes cantidades de progesterona. Esto quedó demostrado en otro grupo experimental de ratas ooforectomizadas, tratadas con estrógeno y con 52.5 microgramos de progesterona, diarios, en condiciones idénticas a la de los grupos anteriores, en el que se obtuvo una respuesta endometrial similar a la del grupo I. En otras experiencias (26) estudiamos el efecto de los estrógenos cuando son administrados después de un período de intervalo de 4 semanas siguiendo a la castración. El objeto era ver que influencia podía tener la gonadotropina hipofisaria sumándose a la acción estrogénica. Sabemos que cuando se hace la castración en ratas, hay una hiperplasia de las células basófilas "gonadotróficas" de la hipófisis con paralelo aumento de la secreción de gonadotropinas. En estas condiciones encontramos en el epitelio endometrial una proliferación celular con formación de masas sinciciales y en algunos animales una marcada hipertrofia nuclear de células con un carácter muy semejante al que hemos encontrado en la alteración endometrial en humanos.

Conviene añadir aquí que en investigaciones realizadas en pericotes (30) se ha comprobado, en armonía con nuestros resultados, que los estrógenos tienen una acción núcleo-hipertrofiante sobre el epitelio endometrial.

En resumen podemos decir que tanto las observaciones de Salvatore (27), Piccard (28), y Brechet, Foti y Stroumza (30) como las nuestras tienden a sustentar la idea de que las alteraciones endometriales que hemos descrito en asociación con la presencia de tejido coriónico puedan ser debidas al efecto de acciones hormonales. Parecería que los estrógenos serían responsables de la presencia de núcleos poliploides hipertróficos. La progesterona podría también participar en este mecanismo. De nuestra investigación experimental podemos además deducir que la patológica simultaneidad de fenómenos secretorio y proliferativo observada en la lesión humana, es debida a la acción de es-

trógeno y progesterona, actuando al mismo tiempo en elevadas concentraciones. De otro lado, debido a la falta de datos precisos sobre la acción de las hormonas coriónicas sobre el endometrio humano, no puede eliminarse la posibilidad de que algún otro factor del tejido coriónico es el responsable de la acción núcleo hipertrofiante. Aún más, desde que la alteración no se presenta en todos los casos o con la misma intensidad, cabe pensar también en la posibilidad de que factores, que no se producen normalmente puedan intervenir. Nuestro reciente hallazgo de las "atípias" en casos de embarazo uterino, aparentemente normal, no hablaría en favor de esta posibilidad. Por el contrario, el que la atípia se presente tanto en el endometrio superficial o medio, como en el profundo o no funcional, invita a pensar en mecanismos distintos a los que normalmente determinan las variaciones cíclicas del endometrio.

Indudablemente mucho habremos de aprender cuando tengamos abundante información en relación con los niveles de gonadotrofinas coriónicas en los casos positivos y negativos y mas aún cuando se perfeccionen los métodos de dosaje de estrógeno, progesterona, etc. y puedan utilizarse rutinariamente en la clínica.

Uno de los hechos más interesantes que hay que tener en cuenta en la patogenia de la alteración, es el que ésta ocurre con independencia de la presencia o ausencia de reacción decidua. Ello plantea de inmediato una reinterpretación del concepto aceptado en lo que a la relación Placenta-endometrio se refiere. De acuerdo con la idea hasta hoy aceptada, el tejido placentario influencia al endometrio determinando la transformación de éste en decidua. La atípia que hemos descrito refleja una influencia diferente no sólo por el carácter anormal de las modificaciones sino porque al comprometer fundamentalmente al epitelio con independencia de la transformación decidua del estroma, nos habla de un mecanismo distinto al hasta ahora reconocido. Que la alteración está relacionada con la vitalidad del tejido coriónico lo hemos demostrado en el estudio de correlación entre la presencia de las atípias y el estado de las vellosidades coriales en casos de embarazo ectópico (cuadro III). No hemos encontrado, sin embargo, relación aparente entre la cantidad de tejido coriónico viable o proliferante y la magnitud de las atípias. Cuando fué posible estudiar biopsias repetidas en algunas pacientes, se observó paralelismo entre la presencia de las lesiones y la evolución natural del proceso corial (ectópico, mola, intramural, embarazo normal, etc.).

Cuando se estimula la regeneración endometrial estando la mucosa bajo la influencia persistente del factor o factores del tejido coriónico que determina la lesión, el nuevo epitelio muestra las atípicas en grados extremos. Esto se comprueba muy bien en el caso relatado en la introducción de este trabajo en el que, una biopsia endometrial inicial reveló un endometrio secretorio con las atípicas y en el espécimen quirúrgico siete días después, se encontró una mucosa regenerativa con atípicas de grado notable. La fuente de factor coriónico fue en este caso un resto molar tipo corioadenoma destruens que estaba situado en el miometrio, intramuralmente.

### Comentario

Los trabajos de Hürich y Hipke (3), Truemner (4), Jorgensen (9), Pildes y Wheeler (5), de Brux y Vaissade (11), Berthelsen (12), Severson (33) y Frederiksen (34), han confirmado las características y significado de las alteraciones que originalmente hemos descrito y los estudios que ahora presentamos amplían considerablemente el conocimiento sobre su morfología e importancia y dan una base para comprender su patogenia. No se puede dudar ya que la atípica endometrial constituye un elemento histológico de valor práctico indiscutible, para la correcta interpretación de las biopsias endometriales en múltiples circunstancias. Gracias a ella hoy se puede sugerir, a través de la biopsia endometrial, una condición ligada al embarazo, utilizando un criterio completamente distinto al clásicamente aceptado. Casos de embarazo ectópico, molas retenidas intramuralmente, etc., han sido diagnosticados o correctamente orientados por el hallazgo de la lesión endometrial. De otro lado no pocos casos han sido antes erróneamente considerados como cáncer del endometrio, cuando en realidad eran ejemplos de la "atípica endometrial" en grado intenso.

La evidencia hasta hoy acumulada señala que la alteración se debe a un mecanismo hormonal que se origina o está relacionado con el tejido coriónico. El hecho de que se comprueben factores endocrinos como capaces de originar núcleos hipertróficos poliploides es de gran importancia teórica para los estudios de la fisiología nuclear y en general para la interpretación de núcleos hipertróficos poliploides que ocurren en otros órganos. Será en el futuro muy interesante estudiar la magnitud de incremento de Acido Desoxiribonucleico, y si es que hay alteración en la fracción proteica, en estos núcleos poliploides. Es

una amplia discusión sobre los factores químicos, físicos y biológicos que influyen en el crecimiento nuclear Mellors (31) ha señalado, de acuerdo con nuestra interpretación, a la "atipia endometrial" como ejemplo de crecimiento nuclear determinado por factor hormonal.

Hasta el momento nuestra investigación ha estado encaminada a definir y caracterizar la lesión endometrial, pero indudablemente se hace necesario un estudio sistemático de los diversos tipos de tejido corial asociados a ella. En los cortes con Hematoxilina-Eosina no hemos encontrado diferencias aparentes en la calidad del tejido coriónico en los casos positivos o negativos para la lesión. Estudios histoquímicos que actualmente estamos realizando habrán de aportar nuevos datos a este respecto.

Conviene preguntarse, las atípicas endometriales asociadas a la presencia de tejido coriónico son específicas, o pueden ocurrir en otras condiciones? Para nosotros en sus casos típicos y sobre todo cuando se les interpreta en relación con el conjunto de la reacción endometrial son lesiones altamente características. Ahora bien, en sus formas leves es posible que pueda confundirse con cambios degenerativos, inflamatorios o alteraciones de diversa índole que se ve ocasionalmente en biopsias endometriales. Ya hemos señalado (1) que en los endometrios irradiados se ve imágenes de regeneración epitelial que recuerdan a la atipia endometrial. Sin embargo, el conjunto de la reacción endometrial hace la diferencia con facilidad.

Debemos insistir en la necesidad de interpretar la atipia epitelial en relación con las modificaciones de los otros elementos, esto es, otras glándulas, estroma, vasos, etc. Esto tiene singular importancia sobre todo ahora que el nuevo criterio histológico comienza a utilizarse como un arma diagnóstica. En otra forma existe el peligro de que alteraciones secundarias, sin importancia, den lugar a confusiones y se hagan presunciones diagnósticas erradas.

En los casos de quiste lúteo persistente hemos encontrado modelos glandulares endometriales secretorios adenomatosos que recuerdan a ciertos aspectos de la alteración. Sin embargo, no hemos visto verdaderos fenómenos de hipertrofia o gigantismo nuclear. Sommers (32) ha relatado observaciones en armonía con las nuestras a este respecto.

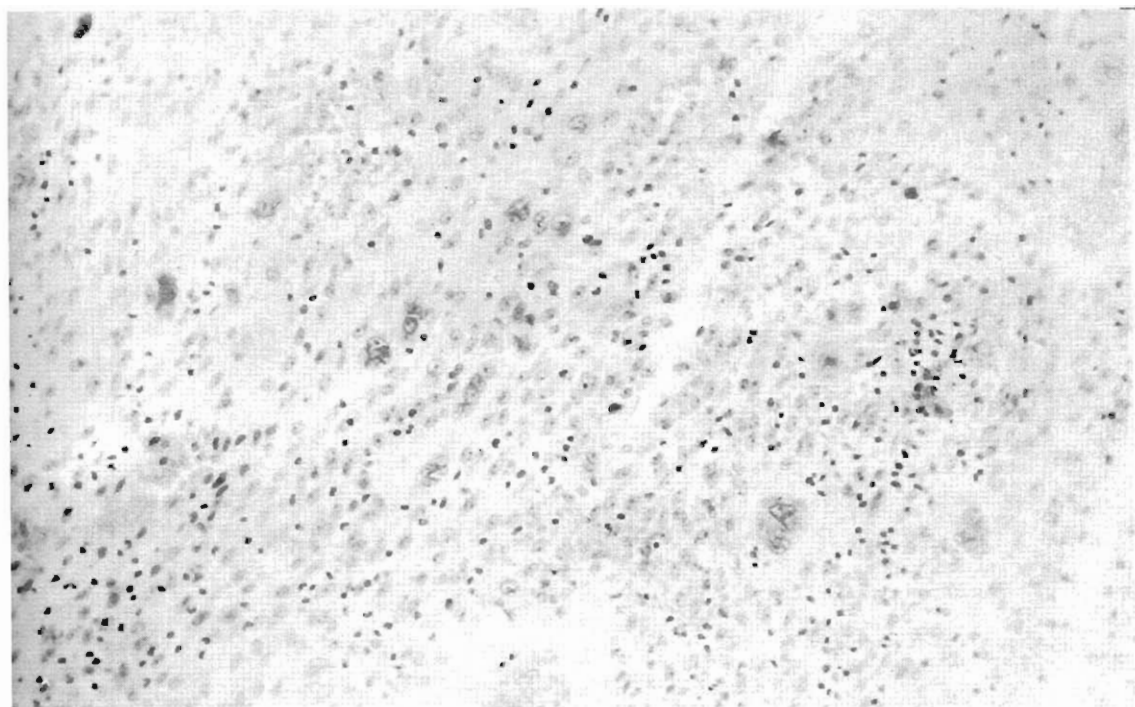


Fig. 6.- Reacción decidual con células gigantes en el caso de la Fig. 3.

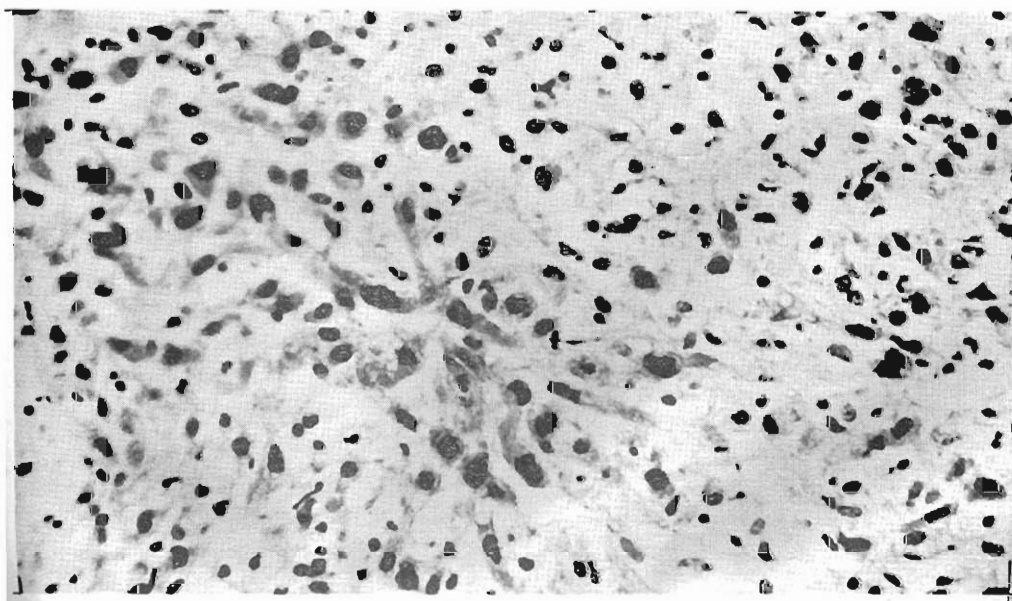


Fig. 7.- Foco de Proliferación e hipertrofia de células del estroma encontrados en una biopsia endometrial en un caso de embarazo, no sospechado en la clínica. (B. 21916). Ver discusión sobre el embarazo normal.

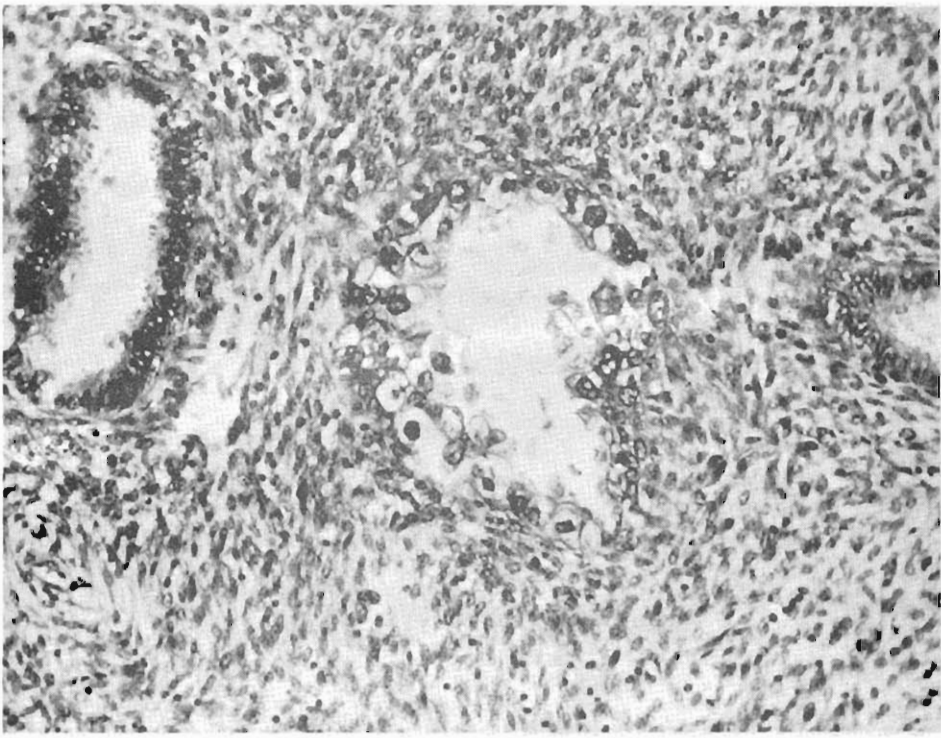


Fig- 8.- Embarazo ectópico. Obsérvese el contraste entre la glándula central atípica y las glándulas no alteradas. No hay reacción decidual.

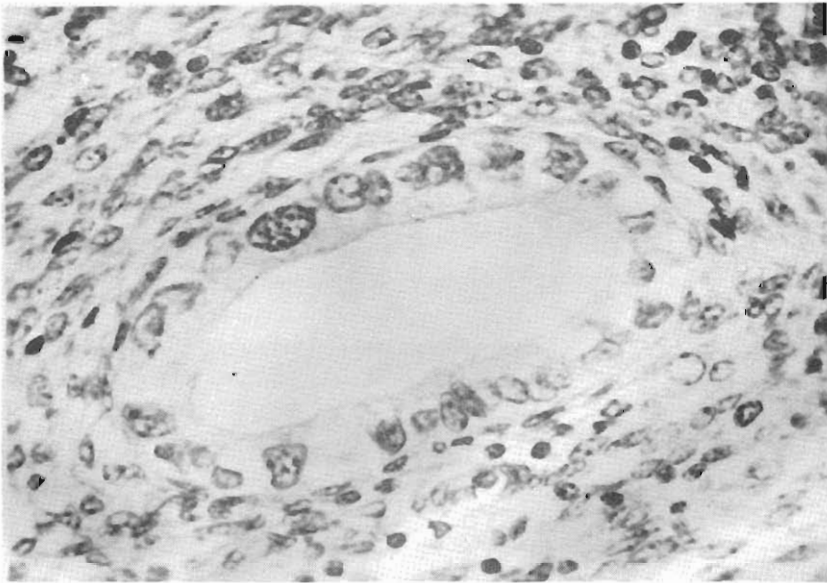


Fig. 9.- Embarazo ectópico. En esta glándula no hay reduplicación o proliferación aglomerada de células, pero la hipertrofia de un núcleo que parece en vías de mitosis y la pérdida de la polaridad celular es bien neta.



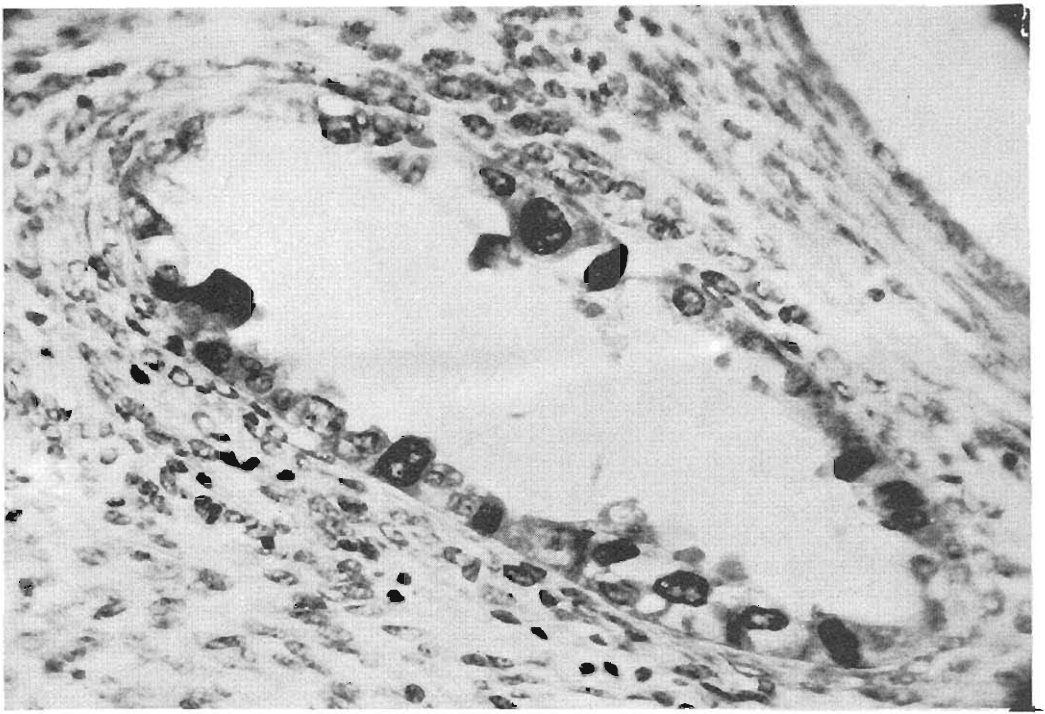


Fig. 10.- Embarazo ectópico. En esta visión a mayor aumento se puede apreciar claramente la hiper cromasia de los núcleos atípicos hipertróficos y su obvia diferencia con los vecinos no alterados. La falta de polaridad es también manifiesta.

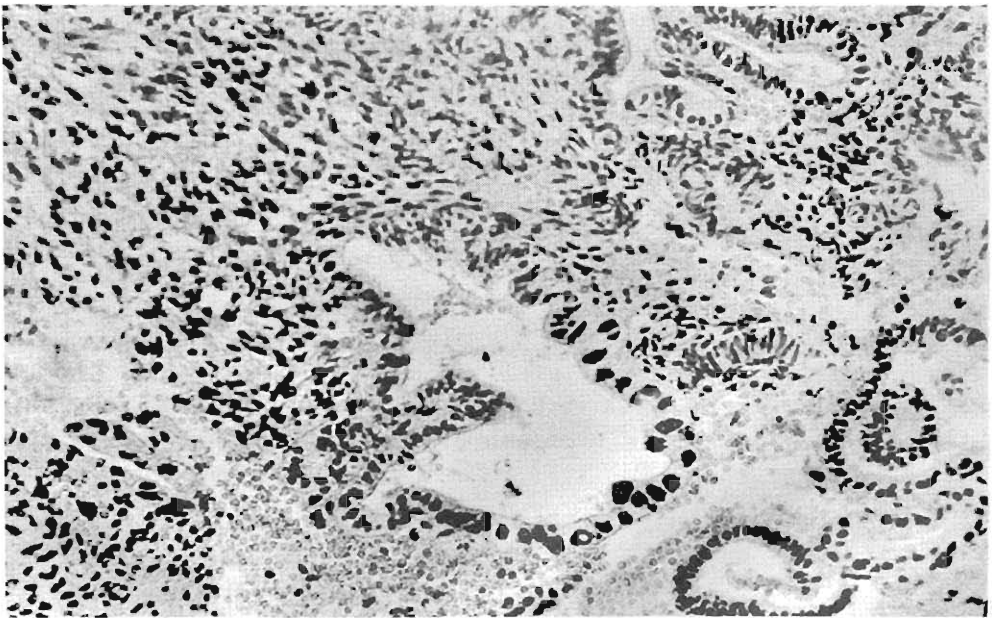


Fig. 11.- "Atípia mínima", en un caso de embarazo ectópico diagnosticado a través de la biopsia endometrial. No hay reacción decidual. La presencia de núcleos irregulares hiper cromáticos e hipertróficos, como se ilustra en la figura, el caracter se cretorio irregular y glandular y las alteraciones en los vasos del estroma nos permitieron sugerir la posibilidad de embarazo.

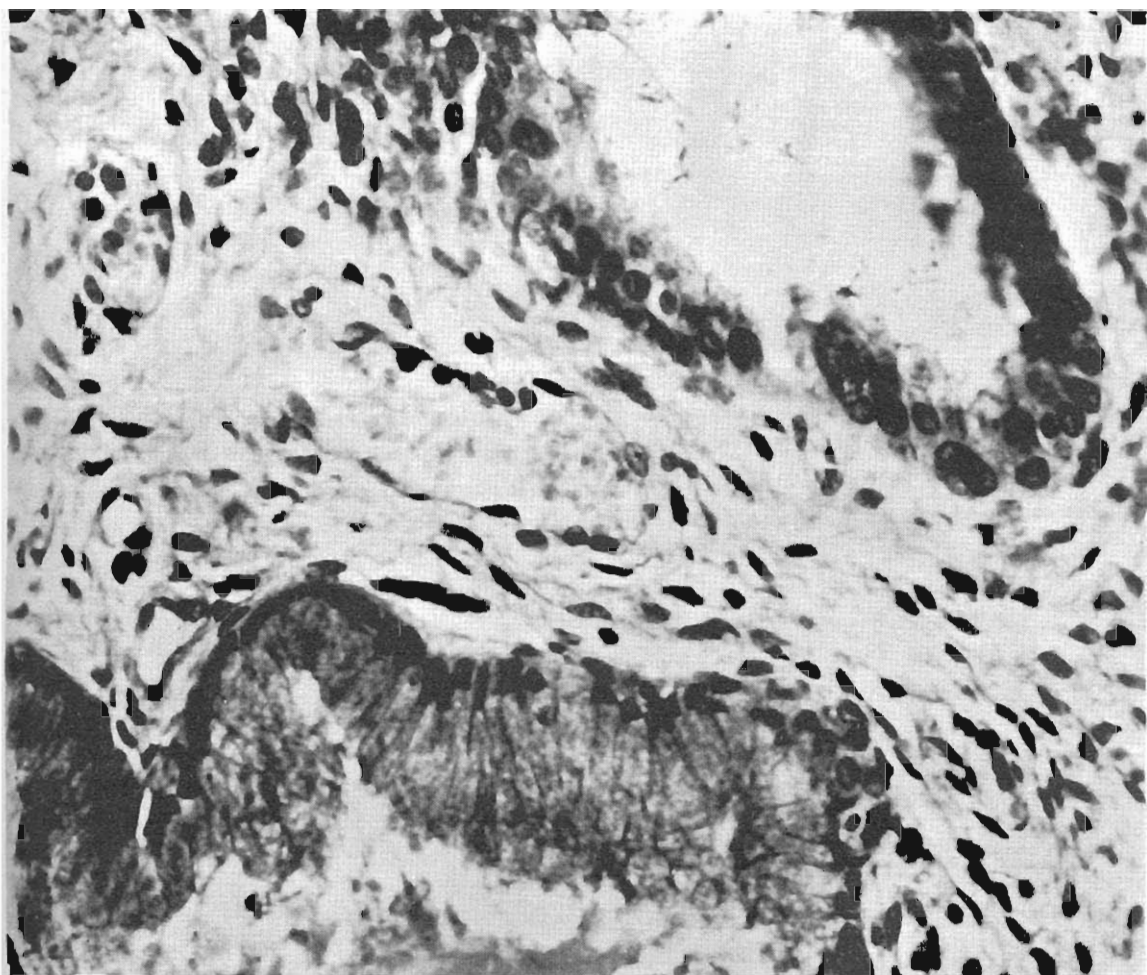


Fig. 12.- Aspecto de la atipia nuclear en el endocérvix. Se ve parte de una glándula endocervical normal. En la otra glándula destacan un núcleo moderadamente hipertrófico y otro definitivamente gigante.

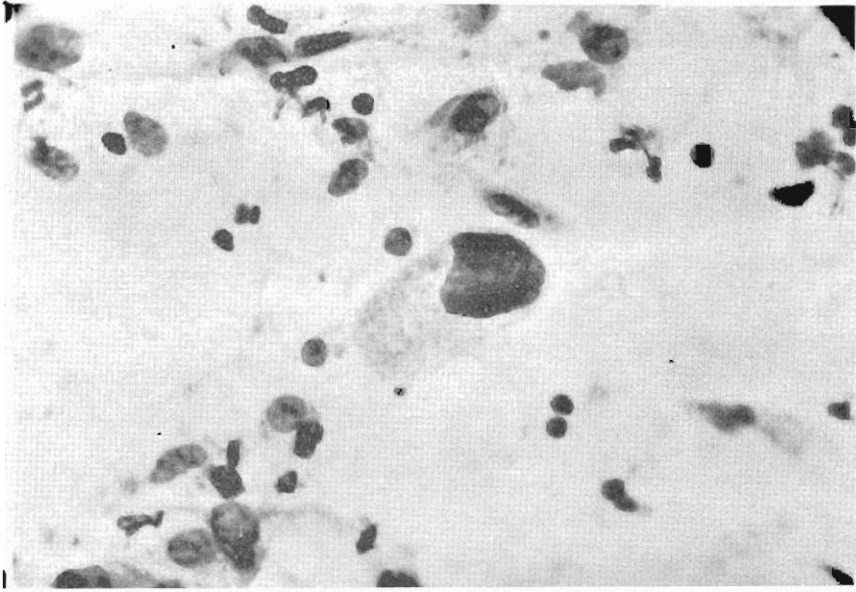


Fig. 13.- Extendido endometrial coloreado por el método de Papanicolaou en el caso B.14221. La hipertrofia, e irregularidad nuclear de las células endometriales en el centro del campo es bien ostensible. El paralelo aumento del citoplasma en este ejemplo podría sugerir el carácter no neoplásico maligno del proceso, a pesar del aspecto nuclear.

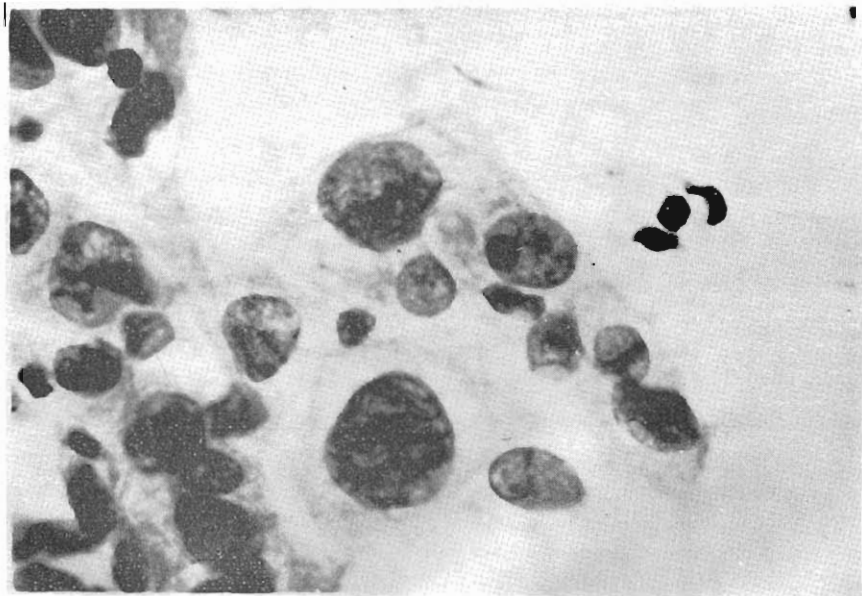


Fig. 14.- Papanicolaou endometrial, otro campo en el mismo caso de la Fig. 13. Aquí la desigualdad en el tamaño y la hipertrofia gigante nuclear, son altamente sugestivas de malignidad. J. E. Ayre quien tuvo oportunidad de examinar este extendido, concurre en esta apreciación.

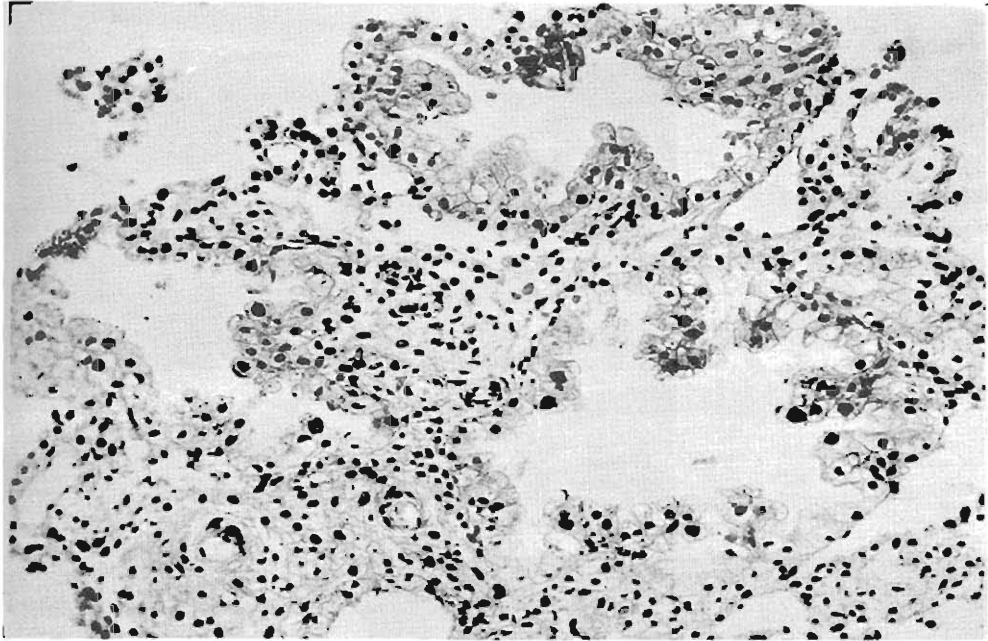


Fig. 15.- B-23284 Endometrio intensamente secretorio. En la parte central hay dos glándulas que presentan núcleos hipertrófico e hipercromático y proyecciones intraluminales con estratificación celular. El grado de lesión en este caso corresponde a lo que llamamos "atípi mínima". Obsérvese dos arteriolas espirales con característico englosamiento y hialinosis.

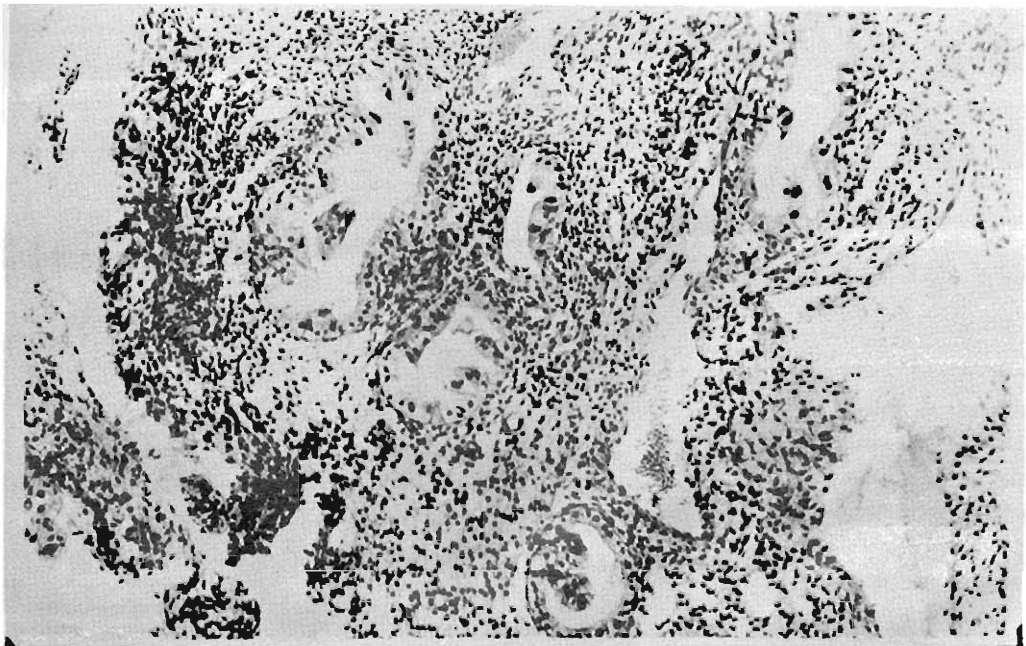


Fig. 16.- Atípías glandulares de diverso grado. Obsérvese que en este campo no hay reacción decidual en el estroma. En otras áreas había transformación decidual.

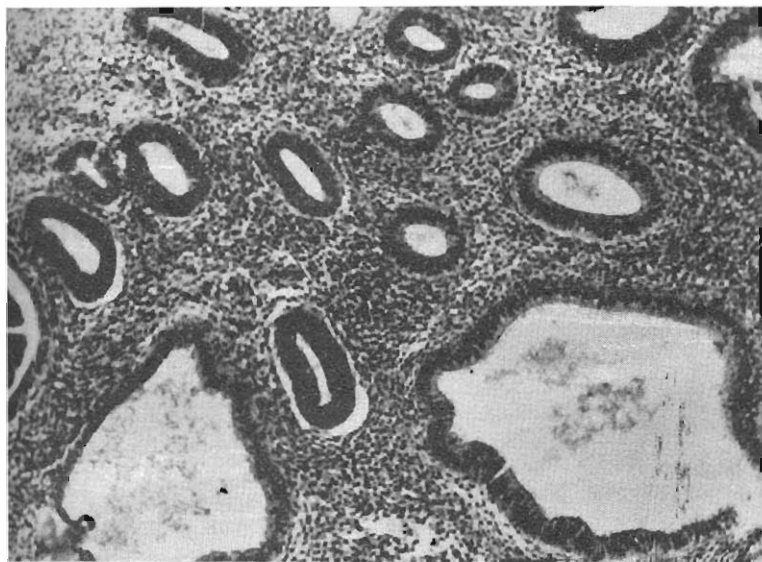


Fig. 17.- Hiperplasia quística del endometrio del tipo común y más frecuente.

Fig. 18.- Aspecto de las áreas con hiperplasia del tipo "Sincicial". Obsérvese la vacuolización epitelial y la formación de sincicios. Emil Novak a quien le mostramos esta lámina confirmó nuestro diagnóstico de "hiperplasia endometrial sincicial", variedad por él descrita.

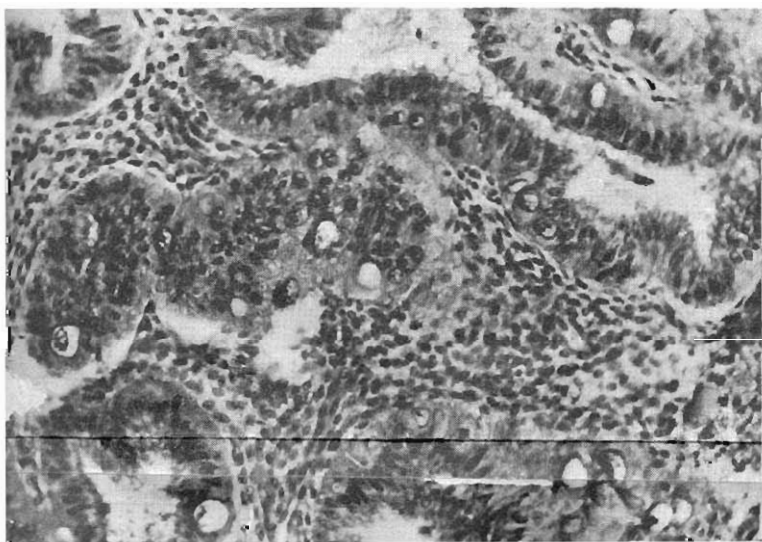
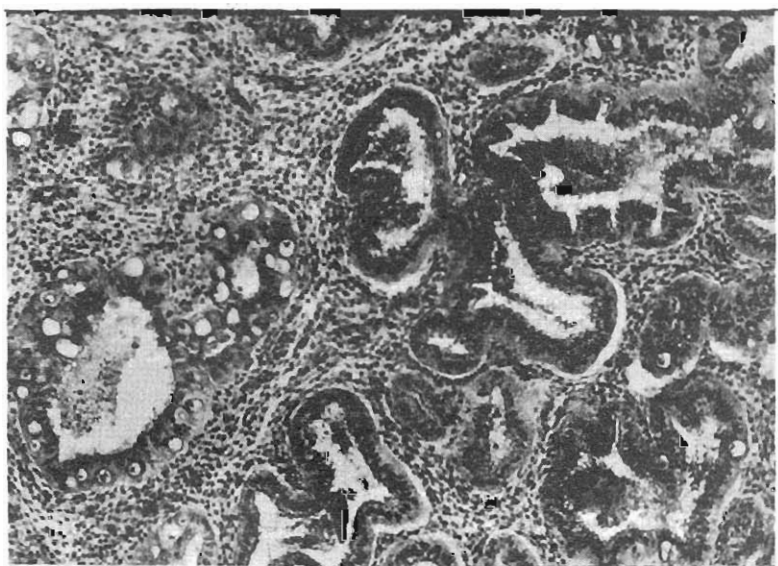


Fig. 19.- Visión a mayor aumento de la "hiperplasia sincicial". Nótese que además de la vacuolización y oposición celular hay una definida hipertrofia nuclear en numerosas células.

## CUADRO III

## Correlación entre la Respuesta Endometrial y el Estado de las Vellosidades Coriales en 44 Casos de Embarazo Ectópico

ENDOMETRIO	Nº de casos	Estado de las vellosidades coriales		
		Vell. cor. totalmente fibrosas o necrosadas	Vell. cor. parcialmente fibrosas o necrosadas	Vell. coriales viables
SIN ATIPIA	11	0%	70%	30%
ATIPIA FRANCA	11	30.7%	53.7%	15.3%
"ATIPIA MINIMA"	22	57.2%	42.8%	0%

## Sumario y Conclusiones

- 1º Se describe las características histológicas de una alteración atípica endometrial que hemos encontrado en casos de aborto uterino, embarazo ectópico, mola hidatidiforme, coriocarcinoma, corioadenoma destruens, endometritis sincicial y embarazo uterino normal, basado en el estudio de 250 casos de aborto uterino, 44 casos de embarazo ectópico, 32 casos de mola hidatidiforme, 25 casos de corioepitelioma, 6 casos de endometritis sincicial y 3 casos de embarazo aparentemente normal.
- 2º La alteración se caracteriza por la presencia en el epitelio glandular o de revestimiento de núcleos hipertróficos, hiper cromáticos que pueden alcanzar un tamaño verdaderamente gigante y un aspecto francamente atípico. Las glándulas en las que se ve la lesión son fuertemente secretorias o muestran una patológica actividad secretoria y proliferativa simultáneamente. Ocasionalmente puede presentarse en glándulas proliferativas.  
En algunos casos puede verse hipertrofia nuclear en las células del estroma, pero esta alteración es menos frecuente e intensa que la modificación epitelial.
- 3º La alteración epitelial puede o no estar asociada con una reacción decidual y es independiente de ésta.
- 4º El estudio de la topografía de la lesión por medio de la inclusión seriada del útero, demuestra : que la alteración es de carácter focal,

- siendo en casos extensa y en otros restringida a pequeñas áreas; que su localización no guarda relación con las zonas de implantación corial y que la atípia ocurre también en el endocérvix.
- 5º Debido a sus caracteres atípicos esta lesión ha sido confundida frecuentemente con cáncer endometrial.
  - 6º Se presenta las características citológicas de las células atípicas estudiadas por el procedimiento de Papanicolaou. En aspiraciones tomadas directamente del endometrio, la morfología de las células atípicas es altamente sugestiva de malignidad.
  - 7º La alteración se presenta mientras exista tejido coriónico viable e involuciona o desaparece paralelamente con la regresión del trofoblasto. No se ha encontrado relación estrecha entre la cantidad de tejido coriónico persistente o proliferante y la intensidad o extensión de la atípia endometrial. Falta descubrir por qué se presenta en unos casos y no en otros.
  - 8º Se discute la patogenia de la atípia endometrial, basada en el análisis de los casos presentados y en el resultado de estudios experimentales en ratas, llegándose a la conclusión de que existe una buena evidencia para considerar la "atípia endometrial asociada a la presencia de tejido coriónico" como resultado de influencias hormonales. Estas influencias tomarían su origen en la actividad endocrina del tejido trofoblástico y actuarían directa o indirectamente sobre el endometrio.
  - 9º La caracterización y correcto reconocimiento de esta alteración tiene gran importancia práctica. Merced a ella hoy día es posible hacer un diagnóstico de presunción de embarazo ectópico, a través de la biopsia endometrial, en un porcentaje de casos mucho mayor que con el criterio hasta ahora reconocido. Podemos descubrir casos de embarazo no sospechados en la clínica y sugerir la posibilidad de una lesión tumoral coriónica intramural uterina o de proliferaciones coriónicas extrauterinas.
  - 10º En virtud de la caracterización de esta alteración se hace necesario una revisión del concepto clásicamente aceptado en lo que se refiere a la relación endocrina entre Placenta (tejido coriónico) y Endometrio. El tejido coriónico no sólo influencia a la mucosa uterina determinando su transformación en decidua, sino que también y al parecer con independencia de esa acción, determina las atípias epiteliales, en ciertos casos.
  - 11º Se discute brevemente los campos que hay que explorar para una mejor comprensión de la lesión.

## REFERENCIAS

- 1.— ARIAS-STELLA J. : Atypical Endometrial Changes Associated with the Presence of Chorionic Tissue, *A.M.A. Arch. Path.* 58 : 112-128, 1954.
- 2.— EMIL NOVAK : Survey of Obstetrics and Gynecology, p. 440 1-2, comentario al trabajo (1). 1955.
- 3.—HILRICH, N. M. and HIPKS, M. M. : Endometrial and Cytologic Atypism in the Postabortal State. *Obst. and Gynec.* 6 : 452-454, 1955.
- 4.—TRUEMMER, J. M. : Atypical Endometrium Associated with unsuspected tubal Pregnancy. *A.M.S. Path.* 61 : 149-152, 1956.
- 5.—PILDES, R. B. and WHEELER, J. D. : Atypical Cellular changes in Endometrial glands associated with ectopic pregnancy. *Am. J. Obst & Gyn.* 73 : 79-88, 1957.
- 6.—OPITZ, E. : Das Erkennen Abgelaufener fruher Schwangerschaft an ausgeschatzten Scheleimbautbrocklein. *Zeitschrift fur Geburtshilfe u. gynakologie* v. 42, p. 1-40, 1900.
- 7.—SEITZ, LUDWING : Zur Opitz'schen Diagnose des Abortes aus den Veranderungen der uterinen Drusen. *Zeitschrift fur Geburtshilfe u. Gynakologie* v. 48, p. 53-65, 1904.
- 8.—HITSCHMANN, F. : Zur mikroskopischen Diagnose des Abortus. *Zentralblatt fur Gynakologie* v. 28. p. 961-971. 1904.
- 9.—KAY, S. : Clear-cell carcinoma of the Endometrium. *Cancer*, 1 : 124-130, 1957.
- 10.—JORGENSEN, J. C. : Sudden Natural Death Owing to Ruptured Extrauterine Pregnancy. Report of a case with atypical clinical features, with comments on the Arias-Stella phenomenon. *Acta Medicinæ Legalis et Socialis.* 9 : 311-316, 1956. Número spécial.
- 11.—BRUX DE J. ET VAISSADE, G. : La biopsie d'endometre dans le diagnostic des grossesses interrompues uterines et extra-uterine. *La Presse Medicale*, 65 : 972-975, 1957.
- 12.—BERTHELSEN, H. G. : Atypical Endometrial Changes in extra-uterine pregnancy (Arias-Stella Phenomenon) *Acta Obst, gynec Scandinav.* 36 : 266-232, 1957.
- 13.—GUTIERREZ, J. J. : Estudio Anatomico-Patológico del Endometrio en el Embarazo Ectópico. Reevaluación del significado de la biopsia endometrial. Tesis de Bachiller de Medicina, Facultad de Medicina, Lima 1957.
- 14.—NOVAK, E. : Gynecologic and Obstetric Pathology, third edition, p. 469. Philadelphia and London, W. B. Saunders Company, 1952.
- 15.—TELINDE R., and HENRIKSEN, E. : Decidua like changes in the endometrium without pregnancy, *A. J. Obst.*, 39, 733, 1940.
- 16.—ARIAS-STELLA, J. y GUTIERREZ J. : Presencia y significado de las atípicas endometriales en el Embarazo Ectópico. *Revista Latinoamericana de Anatomía Patológica* (en prensa).
- 17.—SAMPSON, J. A. : The influence of ectopic pregnancy on the uterus, with special reference to changes in its blood supply and uteri associated with ectopic pregnancy. *Tr. Am. Gyn. Sec.*, 38 : 121-168. 1913.



- 18.—MORITZ, A. R., and DOUGLASS, M. A. : Study of uterine and tubal decidual reaction in tubal pregnancy. *Surg. Gyn. Obst.* 47 : 783, 1928.
- 19.—NOVAK, E. and DARNET, L. : The correlation of uterine and tubal changes in tubal gestation. *Am. H. Obst.* 9 : 295-319, 1925.
- 20.—SIDDALL, R. S. and JARVIS, C. : Uterine curettage as an aid in the diagnosis of ectopic pregnancy. *Surg. Gyn. Obst.*, 65 : 820, 1937.
- 21.—GOLDBLATT, M. E., and SCHWARTZ, H. A. : Correlation of Friedman test and phase of endometrium in ectopic pregnancy. *Am. J. Obst.* 40 : 233, 1940.
- 22.—ROMNEY, S. L. : HERTIG, A. T. and REID, D. E. : The endometrio associated with Ectopic pregnancy, *Surg. Gyn. & Obst.*, 91 : 605-611, 1950.
- 23.—ARIAS-STELLA, J. : A topographic study of the atypical Epithelial change of the Uterus Associated with the presence of chorionic tissue : Demonstration of the alteration in the Endocervix. *Am. J. Path.* 33. 584, 1957.
- 24.—PUENTE DUANY, N. : Primer Congreso Latino Americano de Anatomía Patológica, México. Intervención en la sesión del 14 de Diciembre de 1955.
- 25.—ARIAS-STELLA, J. : Abnormal Endometrial Changes Induced in the rat. The effects of Chorionic Hormone and Estrogen. *Am. M. A. Arch. Path.* 60 : 49-58, 1955.
- 26.—ARIAS-STELLA, J. : Endometrial Changes in a rat. The effect of Estrogen when administered after an interval following castration. *A.M.A. Arch. Path.* 60 : 355-379, 1955.
- 27.—SALVATORE, C. A. : A Cytological Examination of Uterine Growth During Pregnancy *Endocrinology* 43 : 355-379, 1948.
- 28.—PICCARD, D. : Anomalies nucleaires et perturbation mitotiques dans l'épithélium utérin Chez la femme; Role possible des cestrogéneos. *Bulletin D'Histologic Appliqués* 10 : 199-220, 1949.
- 29.—FERGUNSON, J. H. : Some Limitations of Cytological diagnosis of Malignant tumors. *Cancer* 2 : 845-852, 1949.
- 30.—BRECHET, R., FOTI, M. et STROUMZA, I. : Recherches caryométriques sus l'épithelium uterin au cours de l'hyperfolliculinie experimentale, *Compt. Rend. Sec. Biol.* 145 : 1606-1698. 1951.
- 31.—MELLORS, R. C. : *Anatytical Pathology*, pag. 75, The Blakiston Division, Max Graw Hill Book Company, Inc. New York, 1957.
- 32.—SHAKHASHIR, T., and SOMMERS, S. C. : Chronic menstrual endometrium. *Obst. & Gynec.* 8 : 112-115, 1956.
- 33.—SVENSON, S. A. : Atypical endometrial glandular alterations in ectopic pregnancy and abortions. *Acta Path. et Microbiol. scandinav.* 40 : 401-406, 1957.
- 34.—FREDERIKSEN, THORKILD : The Arias-Stella reaction as an aid in the diagnosis of ectopic pregnancy. *Acta obst. et gynec. Scandinav.* 37, 86-96, 1958.
- 35.—LI, M. C. HERTZ, R. and SPENCER D. B. : Effect of methotrexate therapy upon choriocarcinoma and chorioadenoma : *Proc. Soc. Exp. Biol. & Med.* 93 : 361-366, 1956.
- 36.—LI, M. C. HERTZ, R. and BERGENSTAL, D. : Therapy of Choriocarcinoma and related trophoblastic tumors with folic acid purine antogonists. *New Eng. J. Med.* 259 : 66-74, 1958.
- 37.—MARINACCIO, L. e BENEDICTIS de G. : Sul cosideto Fenómeno Endometriale Di Arias-Stella *Rivista Omnio Medica* 36, Maggio - Agosto, 1958.