

LAS RESECCIONES PULMONARES EN EL TRATAMIENTO DE LOS QUISTES HIDATICOS DEL PULMON

ESTUDIO SOBRE 70 CASOS OPERADOS.

CARLOS A. PESCHIERA* y JULIO BAZÁN**

El problema del tratamiento de la hidatidosis pulmonar sigue siendo motivo de grandes debates y no existe todavía un criterio uniforme sobre el empleo de tal o cual procedimiento quirúrgico capaz de resolverlo. Hace exactamente dos años, a raíz de nuestra primera visita a este país con motivo de las primeras Jornadas Argentinas de Cirugía Torácica, presentamos una comunicación preliminar sobre 20 casos de "Lobectomías y resecciones segmentarias en Hidatidosis pulmonar" (1). Desde entonces, el mismo tema ha sido motivo de una comunicación (2) y de una tesis de Bachiller en Medicina (3) en la que se consignó nuestra experiencia con los métodos de extirpación y con las resecciones.

Entusiasmados con los resultados obtenidos en el curso de 4 años con los métodos de resección pulmonar, nuestro propósito es presentar hoy la serie completa de 70 casos con 77 operaciones. Durante los últimos dos años han sido operados 50 casos.

Limitaremos nuestra exposición a un estudio estadístico sobre los resultados post-operatorios obtenidos con las técnicas empleadas.

Hemos dividido nuestros casos en tres grupos de acuerdo con el tipo de resección efectuada:

- 1 — Resecciones pulmonares típicas o Lobectomías por el método de la ligadura individual de los elementos del pedículo;

Trabajo presentado en el VII Congreso Internacional de Cirugía realizado del 1 al 5 de Agosto de 1950 en Buenos Aires.

(*) Jefe del Servicio de Cirugía Torácica del Hospital Obrero de Lima-Perú.

(**) Asistente del Servicio de Cirugía Torácica del Hospital Obrero de Lima-Perú.

2—Resecciones segmentarias, siguiendo la técnica descrita por Overholt y Langer (4) para el tratamiento de las bronquiectasias;

8—Resecciones pulmonares atípicas, "económicas" o "a mínima" o procedimiento de Velarde Pérez Fontana (5).

Consideramos los casos en conjunto sin insistir sobre las historias clínicas y sobre los detalles de cada caso. Trataremos de analizar al final, las ventajas e inconvenientes de los métodos empleados.

CUADRO N° 1

SEXO	}	M.	47	
		F.	23	
				<u>70</u>
QUISTES UNICOS			56	
QUISTES MULTIPLES	}	Unilaterales	6	
		Bilaterales	8	
Quistes Simples		44		70 Casos
Quistes Complic.		38	82	

En un primer cuadro hemos agrupado el total de nuestros casos. Cuadro N° 1.

Observamos una incidencia del doble en hombre 47 que en mujeres 25. Predominaron los quistes únicos 56 y hubieron catorce casos de quistes múltiples, de éstos fueron bilaterales ocho y unilaterales 6, habiendo podido observar hasta 4 quistes en un pulmón.

Se practicaron 77 operaciones en total, contando los 8 casos bilaterales, uno de los cuales eliminó espontáneamente un pequeño quiste del lóbulo superior izquierdo y por no presentar síntomas, no se juzgó indicada la intervención.

De las 77 intervenciones, 44 fueron lobectomías, 20 fueron resecciones segmentarias y 18 operaciones de Velarde Pérez Fontana. Debemos hacer notar que 5 casos se trataron con una sola intervención empleando diferentes métodos, como una lobectomía o resección seg-

mentaria conjuntamente con una operación de Velarde Pérez Fontana, lo que arroja un número mayor de resecciones o sea, 82 en total. Cuarenticuatro quistes fueron simples y 38 complicados, entendiéndose por "complicados", aquellos que presentaron un mayor o menor grado de infección desde la advendicitis hasta la rotura del quiste a los bronquios con o sin retención de la membrana germinativa, incluyendo dentro de este mismo término, por ser la conducta quirúrgica similar, las lesiones broncopulmonares concomitantes tales como las bronquiectasias, la neumonitis y la fibrosis pulmonar. Estas lesiones han sido denominadas "secuelas de la hidatidosis". Hemos excluido las complicaciones pleurales por constituir un capítulo aparte en cuanto a su tratamiento. El pulmón más frecuentemente afectado fué el derecho 45 y el menos, el izquierdo, 37, habiéndose localizado el quiste preferentemente en los lóbulos inferiores casi en la misma proporción en el derecho 24 que en el izquierdo 23. Cuadro N^o 2.

CUADRO N^o 2.

LOCALIZACION			
PULMÓN DERECHO	{	Lob. Supr. 9	
		Lob. Medio 12	
		Lob. Infr. 24	
			45
PULMON IZQUIERDO	{	Lob. Supr. 14	
		Lob. Infr. 23	
			37
Total		Resecciones	82

Todas las operaciones sin excepción, fueron llevadas a cabo bajo anestesia general con intubación traqueal con gases, oxígeno y éter.

En todos los casos se administró sangre total y sueros durante el acto quirúrgico en cantidades variables según requerimiento.

La vía de abordaje ha sido la postero-lateral con resección de una sola costilla (5, 6^a ó 7^a) según la ubicación del quiste, seccionando y

extirpando el nervio intercostal y ligando los vasos correspondientes.

Rutinariamente se practicó el drenaje de la cavidad pleural dejando uno o dos tubos de goma en comunicación con un tubo de vidrio colocado en un frasco con agua, en circuito cerrado y sin aspiración continua.

Los antibióticos fueron utilizados a larga mano antes, durante y después de la operación, hasta la apirexia completa.

LOBECTOMÍAS

Estas operaciones deben indicarse de acuerdo con el tamaño, el número, el grado de infección, la severidad de los síntomas y la magnitud de las secuelas producidas por los quistes.

Basándose en nuestra experiencia creemos que la lobectomía, operación radical, está indicada: 1º — en los casos de quiste de gran volumen que comprometan el 50% o más del lóbulo que lo alberga; 2º — en los casos de quistes múltiples unilobares; 3º — en los casos de quiste entero complicado, con gran componente infeccioso produciendo un cuadro de supuración pulmonar o de hemorragia grave; y 4º — en los casos "de secuela hidática" después de la hidatidoptisis espontánea o como procedimiento radical después de una operación de extirpación con o sin drenaje y aún en presencia de una fístula bronco-cutánea.

En general, hemos empleado la clásica técnica de la ligadura individual de los elementos del pedículo: arteria, vena y bronquio, suturando el muñón bronquial a la manera de Sweet (6) o Rienhoff (7) pero es necesario, señalar ciertas particularidades propias a la afección. Hecha la pleurotomía, a menudo es indispensable la punción, formolización con solución al 2% y extirpación del parásito, cerrando temporalmente la cavidad antes de proceder a la ablación del lóbulo. Tratándose de quistes simples, esta maniobra estará supeditada: a) a la probable rotura espontánea del quiste por la excesiva manipulación; b) a la dificultad que el quiste, por su volumen, puede oponer al abordaje del hilo. Por razones obvias, es preferible evitar la punción y extirpación del quiste en los casos complicados. Sin embargo, a veces, es necesario practicarla debiendo esmerarse en la protección de la cavidad pleural. En todos los casos, hemos introducido una gasa embebida en éter, la que tiene por objeto además del poder microbicida del éter, absorber las secreciones y a veces la sangre del lecho del pará-

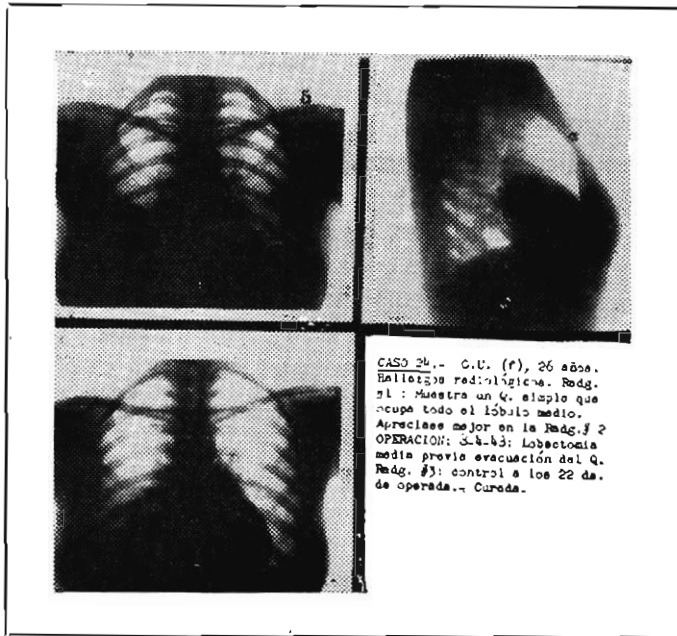


FIG. 1

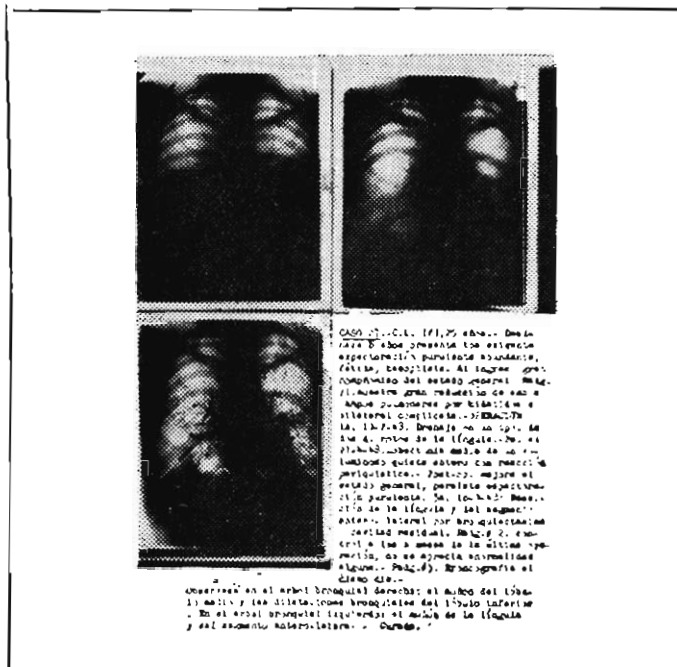


FIG. 2

sito, impidiendo su pasaje a los bronquios. No recordamos haber observado ningún caso en que no haya existido comunicación bronquial, siempre demostrada por la hiperpresión. En los casos de quiste complicado, las dificultades técnicas son con frecuencia muy grandes, debiendo alterarse el abordaje de los elementos del pedículo, ya sea porque las sínfisis interlobares o las adherencias parietales son muy densas y fibrosas o vascularizadas, o porque la vena es muy corta, imponiendo la sección del bronquio como tiempo previo. Sin embargo, siempre fué posible realizar la lobectomía sin tener que lamentar accidentes.

Rutinariamente todos los casos fueron drenados insertando un tubo de goma a través de un espacio intercostal por debajo de la costilla reseca y en el punto más declive de la cavidad pleural.

Dicho tubo debe ser retirado en cuanto cese la fluctuación y la salida del líquido sero-hemático, es decir al tercero o cuarto día de la operación.

LOBECTOMIAS

		Lóbulo	Quistes Simples	Quistes Complic.	Casos
Pulmón Derecho	Supr.		0	4	4
	Medio		6	5	11
	Infr.		7	11	18
Pulmón Izquierdo	Supr.		0	2	2
	Infr.		4	5	9
Total			17	27	44

En este grupo de pacientes observamos como complicaciones post-operatorias, neumotoraces apicales residuales en tres casos de lobectomía superior derecha. Los lóbulos medio e inferior eventualmente ocuparon el espacio apical sin dejar secuelas. Dos pacientes presentaron aelectasia homolateral por retención de secreciones, ambos fueron tratados con broncoscopia y aspiración, con excelente resultado. En un caso se produjo, inexplicablemente, un síndrome asfíctico grave debido a enfisema agudo del mediastino que fué inmediatamente controlado por medio de una punción supraesternal, evolucionando la enferma sin incidentes. Un caso de hidatidosis bilateral que fué sometido a una lobectomía superior derecha por un enorme quiste infectado y con

derrame y a una operación de Velarde Pérez Fontana por un quiste del lóbulo inferior izquierdo, a pesar de haber evolucionado satisfactoriamente después de ambas operaciones, al mes de salir del Hospital ingresó con un síndrome broncopulmonar agudo, temperatura 39°5, tos y expectoración mucopurulenta y trastornos digestivos. Lentamente se recuperó con un tratamiento endoscópico y antibióticos.

RESECCIONES SEGMENTARIAS

Este tipo de resección pulmonar empleado por Overholt y Langer para el tratamiento de las bronquiectasias, ha sido escogido por nosotros para tratar ciertos tipos de quistes hidáticos, basándonos en que también éstos se implantan y desarrollan solamente en un segmento del lóbulo afectado. No es sino cuando el quiste ha alcanzado un volumen considerable, desplazando el parénquima en su crecimiento, que dejará de ser considerado como una afección segmentaria. Mientras éste no sea el caso, y tendiendo a evitar el sacrificio innecesario del parénquima pulmonar sano, creemos que la resección segmentaria tiene un lugar definido en el tratamiento de la hidatidosis pulmonar, puesto que es un procedimiento económico que "permite la realización de dos principios fundamentales de cirugía: 1º) la cura del paciente y 2º) la preservación de tanto tejido funcional como sea posible". (4).

Su empleo, sin embargo, no es posible generalizarlo y solamente debe limitarse: 1º — a los quistes simples que comprometen la casi totalidad del segmento que los aloja; y 2º — a aquellos quistes complicados cuyo componente infeccioso no se extiende a los segmentos adyacentes.

Hasta hace unos meses incluíamos también dentro de las indicaciones de la resección segmentaria, los quistes centrales, simples, no mayores de cinco cms.; pero actualmente los tratamos con un método aún más económico y con el cual obtenemos excelentes resultados, se trata del procedimiento de resección atípica, propuesto por Velarde Pérez Fontana del que nos ocuparemos más adelante.

La técnica quirúrgica seguida ha sido exactamente la descrita por Overholt y Langer. Punto de importancia propio de la afección, es el que se refiere a la quistostomía y evacuación del parásito en todos los casos de quistes enteros, simples, que debe realizarse de rutina porque además de eliminar la tensión producida por el líquido, disminuye el tamaño del segmento haciéndolo más manipulable facilitando así su extirpación. La quistostomía no debe emplearse en casos de quistes rotos e infectados.

Una vez escogida la zona apropiada para la aspiración y extirpación del quiste se procede a proteger la cavidad preural con gasa embebida en suero tibio, dejando al descubierto tan sólo una zona pulmonar de más o menos 4 cms. de diámetro. Antes de proceder a la punción, se tapizan los bordes de dicha zona con una gasa embebida en solución de formol al 2% y sobre ésta, cubriendo todo el campo operatorio, se coloca un campo fenestrado. El cirujano carga una jeringa de 100 c.c. de capacidad con más o menos 20 c.c. de solución de formol, al 2%. Dicha jeringa está conectada con una aguja Nº 16 por intermedio de una llave de tres vías. La aguja es introducida en el punto elegido inyectando y aspirando la solución de formol dentro del quiste, en ese momento el primer ayudante sujeta la aguja y la adventicia conjuntamente, con una pinza de Allis-Judd y comienza la aspiración del líquido hidático mezclado con la solución de formol. Durante este acto, el segundo ayudante mantiene la boquilla del aspirador funcionando y envuelta en gasa formolada al lado del punto de inserción de la aguja en el quiste, para aspirar de inmediato el líquido que pudiera escapar. A medida que se produce la descompresión del quiste por la aspiración de su contenido y aprovechando de los pliegues de la adventicia, se colocan varias pinzas de Allis-Judd en círculo para evitar el despegamiento del pulmón de las gasas que lo circundan. Acto seguido, se retira la aguja y se obtura momentáneamente el orificio con la pinza de Allis-Judd, la que luego es retirada, ampliando la abertura con tijeras e introduciendo el aspirador. Una vez aspirado el resto del líquido se extrae la membrana germinativa con pinzas de falsos gérmenes. En seguida se rellena la cavidad flojamente con gasa embebida en éter practicándose el cierre temporal de la misma; suturando los bordes con un surget (con hilo de algodón Nº 40). Terminada la aspiración del quiste, se hace un cambio general de guantes, instrumental, campos y gasas, para continuar con la resección segmentaria.

Se procede entonces a identificar y disecar la arteria del segmento bronco-pulmonar en el cual se encuentra localizado el quiste, la que se secciona después de aplicarle doble ligadura con hilo o seda, cuyo grosor depende del calibre del vaso.

Se identifica y disecciona la vena respectiva ligándola y seccionándola de idéntica manera que la arteria.

Se identifica y libera el bronquio segmentario correspondiente, luego se determina el límite del segmento pulmonar por extirparse insuflando los que van a quedar, a inversamente insuflando el que se va a extirpar, esto último antes de seccionar el bronquio respectivo. Debemos indicar que este tiempo operatorio, en la mayoría de los casos, es

poco satisfactorio, pues, al dar hiper-presión una vez seccionado el bronquio, también se insufla la porción parenquimal adyacente. Una vez identificado el segmento pulmonar a extirparse, se secciona el bronquio segmentario entre dos pinzas. La incisión de la pleura visceral se practica cuando se puede delimitar sobre la superficie pulmonar el segmento a extirparse con o sin la ayuda de hiper-presión.

Una vez seccionados los vasos y el bronquio se procede a traccionar suavemente sobre éste, seccionando entre pinzas y a medida que se van presentando, las formaciones de tejido conjuntivo peri-vascular y peri-bronquial que fijan el segmento a extirparse a los segmentos vecinos. Estas formaciones muchas veces son sólo perceptibles al tacto. *Presionando entre los dedos el parenquima pulmonar*, se avanza del hilio hacia la periferia a través de un plano prácticamente avascular. El último elemento que une los segmentos entre sí, es la pleura visceral, la que de no haber sido seccionada al delimitar el segmento a extirpar, será la que fija dicho segmento al resto del pulmón.

Hecha la resección segmentaria, se sutura el muñón bronquial con puntos separados de seda fina, siguiendo la técnica de Sweet, en un número tal que permita su cierre hermético, lo que se comprueba por medio de la hiper-presión.

Se recubre el muñón bronquial con pleura parietal, o mediastínica y a veces con el tejido peri-bronquial.

Se termina administrando hiper-presión y controlando con puntos de seda fina cualquier fístula bronquial de pequeño calibre en la superficie cruenta, procediéndose finalmente a cerrar la cavidad pleural en planos.

El drenaje en estos casos, lo practicamos por medio de dos tubos de goma, uno superior y el otro inferior. El primero es insertado en el segundo espacio intercostal anterior en la línea medio-clavicular insinuándolo hasta la cúpula pleural donde es mantenido por una lazada de catgut simple suturada a la pleura parietal. De este modo se permite la salida de aire que generalmente escapa de los pequeños bronquiolos de la superficie cruenta, lecho del segmento resecaado, facilitando la expansión pulmonar. El segundo tubo se introduce en el 8º ó 9º espacio intercostal en la línea axilar posterior y tiene como fin drenar el líquido sero-hemático pleural.

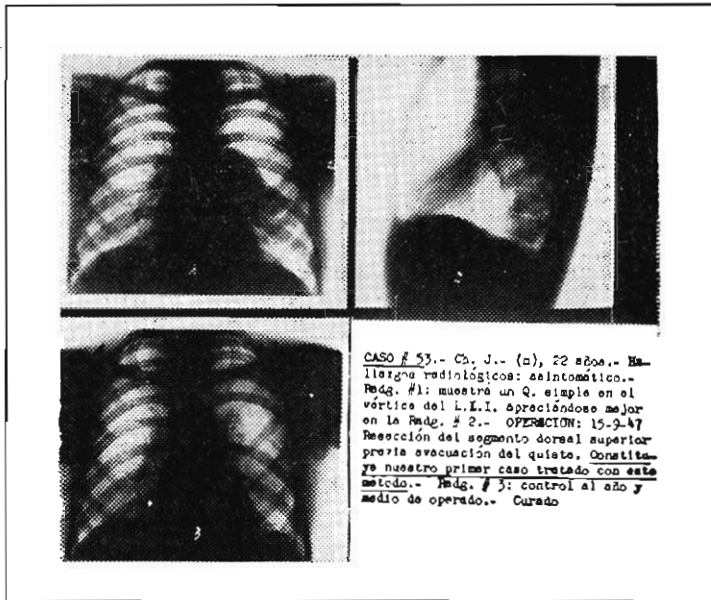


FIG. 3

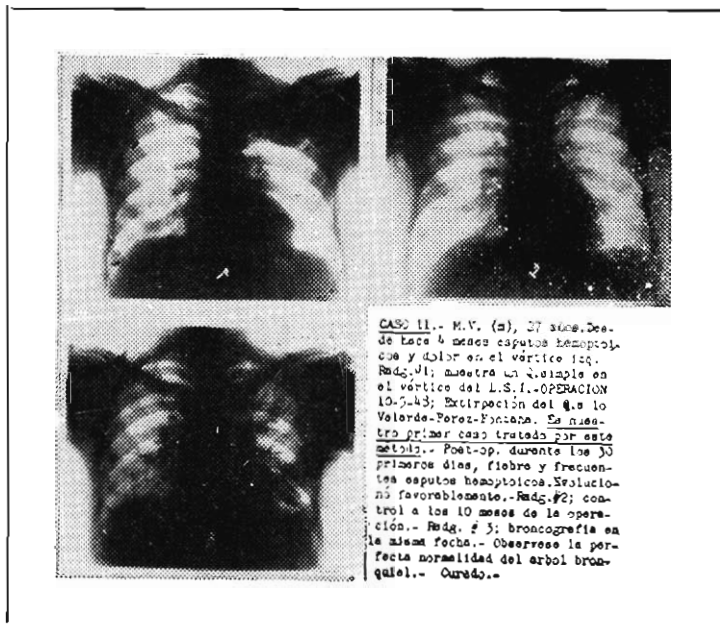


FIG. 4

RESECCIONES SEGMENTARIAS				
	Ségmento	Quistes Simples	Quistes Complic.	Casos
Pulmón Derecho	Dors Sup.	0	3	3
	Basal	1	0	1
Pulmón Izquierdo	(*) Post. Lat.	0	1	1
	Língula	3	1	4
	Dors Sup.	4	0	4
	Basal	2	5	7
Total		10	10	20
(*) Resección a "Pinzas"				

En esta serie de casos observamos las siguientes complicaciones: un neumotórax apical que desapareció eventualmente sin dejar secuelas; esputos hemoptóicos durante 50 días en un caso de resección segmentaria basal izquierda por un quiste simple; un epiema pleural a raíz de una extirpación de un segmento basal izquierdo, empiema que fué drenado al 12º día resultando una cura completa del paciente comprobada con broncograma.

Como evolución habitual, considerada normal, además de la curva térmica, los esputos hemoptóicos post-operatorios son de regla durante la primera semana, al cabo de la cual desaparecen definitivamente.

En ocho casos fué necesario practicar toracentesis para controlar los derrames sero-hemáticos post-operatorios.

Todos los demás pacientes evolucionaron sin incidentes dignos de mención.

MÉTODO DE VELARDE PÉREZ FONTANA (5)

Este nuevo procedimiento de tratar los quistes hidáticos del pulmón ha venido a completar la terapéutica de los mismos. El autor al describir su técnica, lo hace con el propósito de ofrecer una operación al mismo tiempo que económica, radical.

Nosotros hemos incorporado este método a las resecciones clásicas y a las segmentarias, porque reconocemos, que aunque atípico, es una resección pulmonar "a mínima", y lo seguiremos empleando porque los resultados con él obtenidos, han sido halagadores y porque in-

discutiblemente en ciertos casos de quistes pequeños debe ser considerado como el método de elección.

La operación de Velarde Pérez Fontana puede y debe emplearse en todos los quistes simples de pequeño volumen centrales o periféricos, y también, en aquellos quistes aún de gran tamaño cuya superficie emergente del parénquima pulmonar sea equivalente al 50% o más del volumen del quiste; o sea cuando la superficie de implantación del quiste del pulmón sea inferior al 50% de su volumen. Discrepamos sin embargo con la opinión del autor en lo que se refiere a que "se puede aplicar lo mismo a los quistes enteros que a los quistes rotos y a los granulomas hidáticos". Es preferible limitar su empleo a los quistes simples solamente y no extenderlo a los complicados, pues equivaldría a trabajar en un campo séptico con la consiguiente contaminación de la cavidad pleural. Además, el método sería insuficiente por no tratar las bronquiectasias y la fibrosis periquística coexistente, producidas por la infección. En estos casos debe preferirse las operaciones más radicales y de acuerdo con el volumen y ubicación del quiste se escogerá la lobectomía o la resección segmentaria.

La técnica quirúrgica empleada es la siguiente: Una vez evacuado el quiste por el procedimiento descrito anteriormente, con la cavidad cerrada temporalmente o ampliamente abierta, según convenga, se incinde con el bisturí la pleura visceral en la unión de la superficie quística con el parénquima pulmonar y con la ayuda de tijeras curvas de punta roma o con pequeñas torundas de gasa montadas en pinzas, se inicia el desprendimiento de la adventicia del tejido pulmonar. Encontrado el plano de desprendimiento se continúa la maniobra empleando los dedos, de preferencia el índice por dentro de la membrana fibrosa, y el pulgar por fuera de ella. En el curso del desprendimiento, aparecen los pequeños vasos y los bronquios que son ligados y luego seccionados con toda prolijidad. Estos elementos dan la sensación de cuerdas finas que fijan la adventicia al parénquima. A medida que la disección avanza hacia el fondo de la cavidad, los vasos y bronquios son de mayor calibre y generalmente se encuentra uno o dos bronquios acompañados de sus correspondientes arterias bronquiales. Aquellos, una vez aislados, se suturan con dos o más puntos de seda fina. En ciertos casos debido a la íntima adherencia de la adventicia al fondo de la cavidad, no es posible, sin indebido riesgo de hemorragia, extirparla en su totalidad. Es preferible entonces, no insistir, ya que dejar una pequeña porción de la membrana, siempre que se aislen y suturen los bronquios, no tiene mayor importancia. Después del desprendimiento de la cubierta fibrosa periquística, el parénquima circundante que se encontraba ate-

lectasiado recobra su elasticidad y tiende a borrar el lecho ocupado por el parásito.

Sobre este lecho cruento vendrán a adherirse las formaciones vecinas, lóbulo, mediastino, diafragma, eliminando así toda posibilidad de persistencia de cavidad residual. Por lo tanto, nunca saturamos los bordes de la cavidad ni practicamos maniobras de capitonaje, marsupialización o de fijación, porque pensamos que el propósito de esta intervención es transformar una cavidad en un plano sobre el que puedan venir a aplicarse las formaciones anatómicas vecinas ya enumeradas.

Como para los casos de resecciones segmentarias, también colocamos al fin de la operación, dos tubos de goma en comunicación con botellas con agua, el superior en el segundo espacio intercostal y el inferior por debajo de la incisión en la línea axilar posterior.

**OPERACION DE
VELARDE PEREZ FONTANA**

		Lóbulo	Quiste Simple	Quiste Complic.	Casos
Pulmón Derecho	}	Supr.	5	0	5
		Medio	1	0	1
		Infr.	2	0	2
Pulmón Izquierdo	}	Supr.	6	1	7
		Infr.	3	0	3
Total			17	1	18

Nuestra experiencia con este método, se limita a 18 intervenciones habiéndose producido solamente dos complicaciones: nuestro primer caso operado por un gran quiste simple del lóbulo superior izquierdo hizo una evolución febril con hemoptisis y esputo hemoptóicos durante un mes, pero se recuperó completamente sin dejar secuelas como pudo apreciarse en un broncograma practicado diez meses después de la operación. El segundo caso fué el de un paciente portador de un quiste simple en el lóbulo superior derecho quien al día siguiente de la operación desarrolló un cuadro de neumotórax hipertensivo que fué oportunamente controlado por la inserción de un catéter a través de un trocar insertado en el segundo espacio intercostal en la línea medio-clavicular.

lar. Evolucionó sin incidentes, retirándose el cateter a los pocos días cuando la expansión pulmonar fué completa.

COMENTARIO

Haciendo un estudio global de los 70 casos, se puede observar que las pocas complicaciones que fueron debidamente controladas, son ocurrencias frecuentes en las resecciones pulmonares por otras afecciones, y que en ningún caso pudo la complicación ser atribuída a la hidatidosis.

Dentro del término genérico de "complicaciones" hemos considerado ciertas incidencias que sin ser una consecuencia obligada de las resecciones, tampoco son en realidad verdaderas complicaciones. Por ejemplo: los neumotoraces residuales y los derrames sero-hemáticos. Los primeros han sido evitados desde que rutinariamente, en los casos de lobectomía superior y de resección segmentaria, insertamos otro tubo de drenaje a través del 2º intercostal en la línea medio-clavicular, cuyo extremo intrapleuraleal es sujetado a la cúpula torácica. En cuanto a los derrames, se habrían seguramente reabsorbido sin evacuarlos, pero creemos que la toracentesis debe practicarse porque al eliminarse el líquido fibrinoso se acelera la expansión pulmonar y se evita la fibrosis pleural.

Por consiguiente, las complicaciones propiamente dichas han quedado reducidas a siete: dos casos de atelectasia post-operatoria, un caso de enfisema del mediastino, un caso de neumotórax hipertensivo, dos casos que presentaron esputos hemoptoicos durante un período prolongado, y un caso de empiema pleural. Todos estos pacientes se recuperaron sin secuelas y pueden considerarse curados.

Esta estadística blanca, en cuanto a mortalidad, se debe, en gran parte, al cuidado pre-operatorio y post-operatorio a que es sometido el paciente, sobre todo aquellos casos portadores de quistes complicados con gran exponente infeccioso. Debemos insistir en que el uso liberal de antibióticos, la bronco-aspiración, y la alimentación hiperproteica vitaminada complementada con transfusiones de sangre total y de plasma cuando el caso lo requiere, garantizan el éxito de la intervención quirúrgica.

Además, un hecho de gran importancia es el que se refiere a la reducción del tiempo de hospitalización de los pacientes operados con estos métodos de resección. En general, los pacientes abandonan el lecho durante la primera semana y son dados de alta durante el curso

de la segunda después de la operación. Esto es muy digno de ser considerado si se tiene en cuenta los actuales precios del día - cama.

En cuanto a las desventajas imputadas a las operaciones de exéresis tildadas de demasiado arriesgadas, de excesivo sacrificio del parénquima sano, podemos asegurar que en ningún caso hemos observado manifestaciones de disminución de la capacidad funcional respiratoria. En general los pacientes se han reincorporado a sus labores habituales al final del primer mes o en el curso del segundo mes después de la operación.

No hemos practicado estudios funcionales pre y post-operatorios en esta serie de casos, pero cuando éstos puedan llevarse a cabo en un futuro muy próximo, estamos seguros que será posible demostrar la valía de los métodos de resección descritos.

Sin rechazar de plano las operaciones de extirpación del quiste con o sin drenaje, pensamos, basándonos en una experiencia con 13 casos consecutivos, que sus indicaciones deben limitarse a aquellos casos en que, por razones fundadas, no pueden ser sometidas a las operaciones de resección. Estos casos, en nuestro medio representan la gran minoría por no decir la excepción. En uno de nuestros casos bilaterales fué necesario practicar el drenaje del quiste con tiempo preliminar a una lingulectomía, con el objeto de disminuir la infección y mejorar el estado general paciente.

Si bien es cierto que para realizar las operaciones de exéresis se requiere de un minimum indispensable de instrumental quirúrgico apropiado, de una anestesia adecuada, y sobre todo de la especialización del cirujano, no consideramos estos motivos suficientes para que se sigan empleando procedimientos reconocidos como insuficientes, puesto que tanto los medios materiales como la capacitación de los profesionales pueden ser adquiridos.

Estamos seguros, en lo que se refiere a la especialización del cirujano, que existen muchos centros de cirugía torácica con cirujanos experimentados listos a ofrecer sus conocimientos en provecho de los pacientes.

Por lo tanto, creemos, que estas operaciones deben ser practicadas por cirujanos con amplios conocimientos de los problemas que plantean las afecciones quirúrgicas del pulmón.

SUMARIO Y CONCLUSIONES

Hemos presentado una serie de 70 casos de quistes hidáticos del pulmón tratados con 77 operaciones de resección pulmonar: 44 lobecto-

mías, 20 resecciones segmentarias y 18 operaciones de Velarde Pérez Fontana, sin letalidad operatoria o alejada.

Hemos expuesto las indicaciones de las operaciones de exéresis en la hidatidosis pulmonar y hemos descrito las técnicas quirúrgicas empleadas.

Hemos estudiado en detalle los incidentes y complicaciones y la manera de controlarlos y prevenirlos.

Todos los pacientes operados pueden ser considerados curados.

De lo expuesto se puede concluir que:

- 1º—Las resecciones pulmonares son operaciones radicales y seguras si son practicadas por especialistas.
- 2º—Por las múltiples ventajas sobre procedimientos más conservadores y por los resultados obtenidos en la serie presentada, creemos que las resecciones pulmonares constituyen, en el momento actual, el tratamiento de elección de los quistes hidáticos del pulmón.

BIBLIOGRAFIA

- 1.—PESCHIERA, Carlos A.: Lobectomías y Resecciones Segmentarias en Hidatidosis Pulmonar, Primeras Jornadas Argentinas de Cirugía Torácica, págs. 18-19, 1948. Establ. Gráfico, Bs. As.
 - 2.—PESCHIERA, Carlos A.: La Resección Pulmonar como tratamiento en la Hidatidosis — 38 casos operados — Tercer Congreso Peruano de Cirugía, I: 405-417, 1949.
 - 3.—BAZAN M., Julio C.: Tratamiento Quirúrgico Radical de la Hidatidosis Pulmonar, Tesis Bachiller en Medicina, Lima, 1949.
 - 4.—OVERHOLT, Richard H. and LANGER, Lázaro: A new technique for pulmonary Segmental Resection — Its application in the Treatment of Bronchiectasis, — S. G. O., 84; 257-268 (March) 1947.
 - 5.—PEREZ FONTANA, Velrade: Nuevo Método de Operar en el Quiste Hidático del Pulmón, Arch. de Pediatría del Uruguay, 19: 5-37 (Enero) 1948.
 - 6.—SWEET, R. H.: Closure of the Bronchial Stump Following Lobectomy or Pneumonectomy, Surgery, 18: 82, 1945.
 - 7.—RIENHOFF, W. F., GANNON, J., and SHERMAN, I.: Closure of the Bronchus Following Total Pneumonectomy: Experimental and Clinical Observations, Ann. Of. Surg., 116: 481, 1942.
-