

# EFECTO GASTROPROTECTOR DE *Clinopodium bolivianum* (BENTH.) KUNTZE “INCA MUÑA” SOBRE LESIONES GÁSTRICAS INDUCIDAS EN RATONES

Gastroprotector effect from *Clinopodium bolivianum* (Benth.) Kuntze “inca muña” on induced gastric injury in mice

Oscar Herrera<sup>1</sup>, Fanny Ventura<sup>1</sup>, Astrid Rivera<sup>1</sup>, Rita Valenzuela<sup>1</sup>, Martín Condorhuamán<sup>2</sup>

<sup>1</sup>Facultad de Farmacia y Bioquímica, Universidad Nacional San Luis Gonzaga. <sup>2</sup>Instituto de Investigación en Ciencias Farmacéuticas y Recursos Naturales “Juan de Dios Guevara”, Facultad de Farmacia y Bioquímica, Universidad Nacional Mayor de San Marcos

## RESUMEN

El objetivo del presente estudio fue determinar el efecto gastroprotector del extracto etanólico de *Clinopodium bolivianum* “inca muña” en lesiones gástricas inducidas en ratones. Se utilizaron 36 ratones albinos machos de la cepa Balb/C, de peso entre 30-35 g, previamente mantenidos en ayuno 24 h, solo con agua *ad libitum*. Las lesiones gástricas fueron inducidas con indometacina 2,5 mg/Kg (s.c.) una hora antes de administrar el extracto, complementando luego de 20 minutos con etanol 96%, 0,1 mL por vía oral. El diseño experimental estuvo conformado por: G1 control negativo; G2 control positivo; G3 ranitidina 50 mg/Kg; G4, G5 y G6 extracto de inca muña a dosis de 50, 150 y 300 mg/kg, respectivamente. Una hora después se extrajeron los estómagos y se evaluaron signos lesivos como: inflamación, bandas hemorrágicas y úlcera gástrica, y luego se realizaron estudios histológicos. El extracto etanólico de “inca muña” evidenció metabolitos secundarios como compuestos fenólicos, flavonoides, triterpenos y alcaloides y presentó efecto gastroprotector a la dosis de 300 mg/Kg en comparación al grupo control positivo (U- Mann Whitney;  $p < 0,001$ ). En el estudio histológico se evidenció estómago con empastamiento en ápices e infiltración a mononucleares en base. Se concluye que el extracto etanólico de *Clinopodium bolivianum* tiene actividad gastroprotectora a la dosis de 300 mg/Kg sobre lesiones gástricas inducidas en ratones.

**Palabras clave:** *Clinopodium*, gastroprotector, lesión gástrica, indometacina, etanol.

## SUMMARY

The objective of the study was to determine the effect gastroprotector of ethanolic extract of *Clinopodium bolivianum* on gastric injuries induced in mice, were used 36 albino male mice Balb/C, between 30-35 g, previously fasted for 24 h, only with water *ad libitum*. The gastric were injuries induced with indomethacin 2,5 mg/Kg (s.c.) one hour before administering the extract, complementing 20 minutes after with ethanol 96%, 0,1 mL orally. The experimental design was composed by: G1 negative control; G2 positive control; G3 ranitidine 50 mg Kg; G4, G5 y G6 extract 50, 150 y 300 mg/kg, respectively. An hour later, the stomachs were extracted and evaluated as harmful signs: inflammation, hemorrhagic bands and gastric ulcer; and then histological studies were performed. In the results Inca muña ethanolic extract showed secondary metabolites as phenolic compounds, flavonoids, triterpenes and alkaloids. It was got gastroprotector effect to the 300 mg/Kg dose comparable to positive control group (U Mann Whitney;  $p < 0,001$ ). The stomach histology evidenced by pasting in apexes and mononuclear infiltration. Was concluded that ethanolic extract of *Clinopodium bolivianum* presents gastroprotector activity at 300 mg/Kg on gastric injuries induced in mice.

**Keywords:** *Clinopodium*, gastroprotector, gastric injury, indometacine, ethanol.

## INTRODUCCIÓN

La úlcera péptica es una alteración de la mucosa gástrica y duodenal de carácter crónico y recurrente causada por la secreción ácida del estómago; es considerada un problema global con tasas de morbilidad y mortalidad en aumento<sup>(1)</sup>. Un desbalance entre los factores protectores (secreción de moco y bicarbonato, incremento de los niveles de antioxidantes y producción de prostaglandinas) y agresores de la mucosa (estrés, exposición a etanol y humo de tabaco, consumo frecuente de antiinflamatorios no esteroides), han sido asociados a la etiología de la enfermedad, así como la presencia del *Helicobacter pylori* en la mucosa gástrica y duodenal<sup>(2)</sup>.

Las plantas aromáticas son una fuente natural de diversos antioxidantes. La familia Lamiaceae ha sido estudiada debido a su potencial actividad antioxidante, antiinflamatoria, antibacteriana, antifúngica y propiedades antivirales. Se ha investigado la presencia de metabolitos secundarios en esta familia, tales como terpenoides, flavonoides (glicósidos y

agliconas) y ácidos hidroxibenzoico e hidroxicinámicos<sup>(3,4)</sup>. Inca muña, conocida como el orégano de los incas o cjuñuca, es una planta salvaje aromática que pertenece a la familia Lamiaceae, crece en los andes centrales y sur del Perú<sup>(5)</sup>. La medicina tradicional utiliza las hojas en infusiones para tratar la indigestión, náuseas, diarrea, anemia y enfermedades respiratorias; las flores y hojas han sido utilizadas como condimentos en diferentes preparados, sopas y dulces<sup>(5,6)</sup>; por todo ello, el objetivo de esta investigación fue evaluar el efecto gastroprotector del extracto etanólico de *Clinopodium bolivianum* (Benth.) Kuntze “inca muña” sobre las lesiones gástricas inducidas en ratones.

## MATERIAL Y MÉTODOS

La investigación fue de tipo experimental, descriptivo y transversal. La especie vegetal fue colectada en el distrito de Paico, provincia de Sucre, región Ayacucho, a 3117 metros de altitud, en el mes de febrero, realizándose la clasificación taxonómica en el Museo de Historia Natural de la Universidad Nacional Mayor de San Marcos.

El estudio farmacológico se realizó en el bioterio de la Facultad de Medicina “San Fernando” de la Universidad Nacional Mayor de San Marcos. Se emplearon ratones albinos Balb/C, adquiridos al bioterio del Instituto Nacional de Salud, aclimatados 14 días previos a la evaluación farmacológica a una temperatura de 18 a 22°C y ciclos de 12 horas luz/oscuridad. La alimentación de los animales de experimentación consistió en alimento balanceado y agua *ad libitum*.

### Obtención del extracto etanólico

Constó de las siguientes etapas:

**Selección y trituración:** se seleccionaron las mejores partes de la planta para asegurar la calidad del extracto, obteniéndose triturado de planta entera.

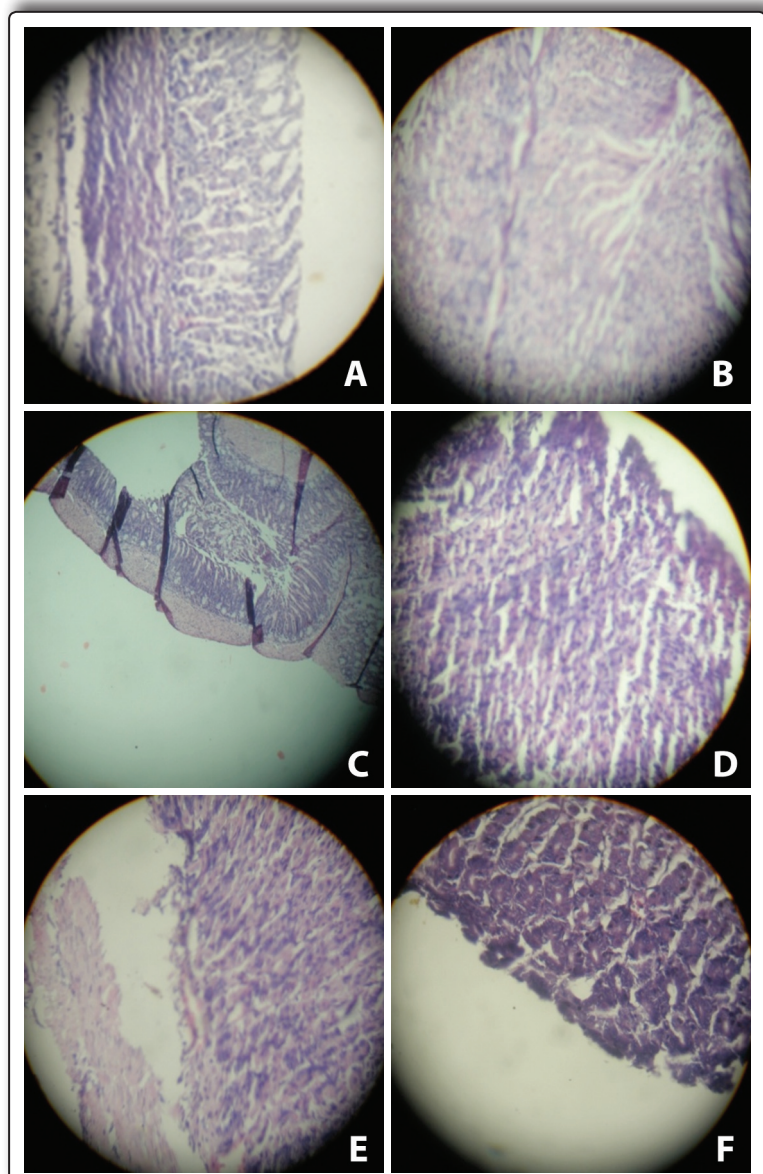
**Maceración:** se colocaron 500 g del triturado en un frasco ambar de 3L de capacidad, se le agregaron 2000 mL de etanol 96%, y se cerró herméticamente por 7 días. Cada 24 horas se agitó el frasco por 5 minutos para maximizar el contacto de la planta triturada con el etanol y así asegurar la uniformidad y eficacia de la maceración.

**Filtración, obtención del extracto y conservación:** el macerado obtenido se filtró y el filtrado se llevó a la estufa a 40°C, para evaporar el etanol, obteniéndose 15 g de extracto, el cual se refrigeró a 8°C en un frasco de color ámbar para su conservación.

**Análisis fitoquímico.** Se realizó mediante pruebas fisicoquímicas de caracterización, por los cambios de coloración o formación de precipitados<sup>(7)</sup>.

**Evaluación del efecto gastroprotector.** La inducción de úlcera gástrica fue realizada con indometacina y etanol de acuerdo al método propuesto por Robert *et al*<sup>(8)</sup>. Posteriormente, para la etapa de sacrificio, se usó como anestésico tiopental sódico a una dosis de 100 mg/kg de peso corporal.

**Diseño experimental.** Los ratones, divididos en 6 grupos, con 6 animales cada uno, fueron distribuidos de la siguiente manera: G1, control negativo; G2, control positivo; G3, ranitidina 50 mg/kg; G4, G5, G6, extractos a dosis de 50, 150, 300 mg/kg. Fueron tratados con 2,5 mg/Kg de indometacina por vía subcutánea, con excepción del grupo 1, una hora antes de la administración oral del extracto etanólico de *Clinopodium bolivianum* (vía oral). Los animales fueron sacrificados una hora después de recibir el extracto, extrayéndose los estómagos para el análisis de las lesiones. Estos fueron conservados en formaldehído al 40% tamponado en sodio fosfato monobásico monohidratado (4%), sodio fosfato dibásico anhidro (6,5 %) con el fin de realizar la evaluación anatomopatológica.



**Figura 1.** Microfotografía de estómagos en el tratamiento de lesiones gástricas. **A** (control negativo): estómago normal. **B** (control positivo): hipertrofia, luz con detritus, discreta erosión de mucosa, ápices deflecados, infiltración de mononucleares en tercio inferior (gastritis). **C** (Ranitidina 50 mg/Kg): hipertrofia, luz con detritus, sin gastritis erosiva. **D** (Extracto 50 mg/Kg): Infiltración de células inflamatorias de ápex en la base. **E** (Extracto 150 mg/Kg): discreta descamación superficial, edema de células principales, infiltración de mononucleares en el tercio inferior. **F**: estómago con empastamiento de ápices, infiltración a mononucleares en base.

**Análisis estadístico.** Luego de la ejecución del diseño experimental, los datos fueron ordenados y analizados, se aplicó el test de Kruskal Wallis con un nivel de significancia y U de Mann Whitney. Se consideró estadísticamente significativo para un  $p < 0,05$ .

### RESULTADOS

Los resultados obtenidos en el presente estudio se muestran en las tablas 1-4 y en la figura 1.

## DISCUSIÓN

El presente trabajo de investigación tuvo como objetivo evaluar el efecto gastroprotector del extracto etanólico *Clinopodium bolivianum* (Benth.) Kuntze “inca muña” sobre lesiones ulcerosas inducidas en ratones con indometacina y etanol –los que fueron escogidos basándose en lo descrito por Vonkeman et al (13)–. El estudio fitoquímico del extracto etanólico de toda la planta determinó que posee metabolitos como alcaloides, flavonoides y compuestos fenólicos (tabla 1). Tanto por el uso que se le dio durante el estudio, como en el uso popular, no se podría precisar si estos principios activos están en mayor porcentaje en alguna parte específica de la planta dado que se utiliza toda la especie. El resultado del daño causado podría deberse en parte a la formación de radicales libres, el etanol es metabolizado en el organismo causando un incremento de O<sub>2</sub><sup>-</sup> en los tejidos, causando daño directo al ADN y desnaturalización de proteínas (14). En el estudio histológico se encontró que el daño causado a la mucosa gástrica por el etanol e indometacina, es caracterizado por edema y congestión de la mucosa (15), observándose hipertrofia, luz con detritus, discreta erosión de mucosa, e infiltración de mononucleares en tercio inferior, en el grupo control positivo.

Los metabolitos secundarios con propiedad antioxidante de *Clinopodium bolivianum* actuarían como atrapadores de radicales libres, por lo que se podría asumir que entre ellos están los flavonoides. Los radicales libres juegan un rol en la depleción de los niveles de prostaglandinas, que inhiben la secreción de ácido y estimulan la secreción de moco y bicarbonato. Es así que las prostaglandinas contribuyen a proteger el estómago del daño producido por etanol; por ello, la citoprotección gástrica de *Clinopodium bolivianum* contra el daño producido se debería a una posible acción antioxidante.

En el presente estudio, la ranitidina no protege la mucosa gástrica del daño producido por etanol e indometacina; estudios reportados por Cadirci (16) y Mota (17), confirman este hallazgo. La indometacina disminuye la resistencia de la barrera gastrointestinal al etanol y reduce la secreción de prostaglandinas, por lo que el extracto podría proteger de los riesgos por esta disminución.

Por lo expuesto, es necesario mencionar que el aporte científico obtenido como resultado del presente estudio dará a la población mayor seguridad en el uso de esta especie vegetal como medicina tradicional y, asimismo, queda abierta la posibilidad para la industria de las plantas medicinales de establecer su composición química y elaborar una presentación farmacéutica que garantice su uso terapéutico.

**Tabla 1.** Análisis fitoquímico del extracto etanólico de *Clinopodium bolivianum*.

Prueba de caracterización	Resultado	Metabolito secundario
Reacción de la gelatina	(-)	Taninos
Reacción con cloruro férrico	(+)	Compuestos Fenólicos
Reacción de Dragendörff	(+)	Alcaloides
Reacción de Haeger	(+)	Alcaloides
Reacción Mayer	(+)	Alcaloides
Reacción de Shinoda	(+)	Flavonoides
Reacción de Borntrager	(-)	Quinonas
Reacción de Lieberman-Burchard	(+)	Triterpeno y esteroides
Prueba de la espuma	(-)	Saponinas

(+) Presencia, (-) ausencia.

**Tabla 2.** Evaluación de la inflamación en el estómago de ratón en un modelo experimental de úlcera gástrica inducida por indometacina y etanol.

Grupo experimental *	Dosis (mg/Kg)	Inflamación			
		X ± DE	Med	p1	p2
Control negativo	-	0,17 ± 0,17	0	0,005	-
Control positivo	-	1,67 ± 0,33	1,5	-	0,005
IND/etanol + extracto inca muña	50	0,83 ± 0,17	1	0,045	0,027
IND/etanol + extracto inca muña	150	0,33 ± 0,21	0	0,011	0,523
IND/etanol + extracto inca muña	300	0,17 ± 0,17	0	0,005	1
IND/etanol + ranitidina	50	0,33 ± 0,21	0	0,011	0,523

\* Los datos de ninguno de los extractos presentó distribución normal ( $p < 0,05$ , Kolmogorov-Simironov) X: media; DE: desviación estándar; Med: mediana; IND: indometacina, p1: comparación entre las medianas de las dosis del extracto y de la indometacina 2,5 mg/kg, (Prueba de Mann-Whitney); p2: comparación entre las medianas de las dosis del extracto y del suero fisiológico, (Prueba de Mann-Whitney).

**Tabla 3.** Evaluación de bandas hemorrágicas en el estómago de ratón en un modelo experimental de úlcera gástrica inducida por indometacina y etanol.

Grupo experimental *	Dosis (mg/Kg)	Bandas hemorrágicas			
		X ± DE	Med	p1	p2
Control negativo	-	0,17 ± 0,17	0	0,003	-
Control positivo	-	2,33 ± 0,42	2	-	0,003
IND/etanol + extracto inca muña	50	1,67 ± 0,21	2	0,207	0,004
IND/etanol + extracto inca muña	150	0,83 ± 0,48	0,5	0,040	0,211
IND/etanol + extracto inca muña	300	0,33 ± 0,21	0	0,005	0,523
IND/etanol + ranitidina	50	0,33 ± 0,21	0	0,005	0,523

\* Los datos de ninguno de los extractos presentó distribución normal ( $p < 0,05$ , Kolmogorov-Simironov) X: media; DE: desviación estándar; Med: mediana; IND: indometacina, p1: comparación entre las medianas de las dosis del extracto y de la indometacina 2,5 mg/kg, (Prueba de Mann-Whitney); p2: comparación entre las medianas de las dosis del extracto y del suero fisiológico, (Prueba de Mann-Whitney).

**Tabla 4.** Evaluación de úlcera gástrica en el estómago de ratón en un modelo experimental de úlcera gástrica inducida por indometacina y etanol.

Grupo experimental *	Dosis (mg/Kg)	Úlcera gástrica			
		X ± DE	Med	p1	p2
Control negativo	-	0,17 ± 0,17	0	0,004	-
Control positivo	-	3,50 ± 1,06	2,5	-	0,004
IND/etanol + extracto inca muña	50	2,83 ± 0,80	2,5	0,684	0,004
IND/etanol + extracto inca muña	150	1,17 ± 0,54	1	0,084	0,152
IND/etanol + extracto inca muña	300	0,50 ± 0,34	0	0,011	0,461
IND/etanol + ranitidina	50	0,83 ± 0,41	0,5	0,026	0,180

\* Los datos de ninguno de los extractos presentó distribución normal ( $p < 0,05$ , Kolmogorov-Simironov) X: media; DE: desviación estándar; Med: mediana; IND: indometacina, p1: comparación entre las medianas de las dosis del extracto y de la indometacina 2,5 mg/kg, (Prueba de Mann-Whitney); p2: comparación entre las medianas de las dosis del extracto y del suero fisiológico, (Prueba de Mann-Whitney).

## CONCLUSIÓN

- El extracto etanólico de *Clinopodium bolivianum* a dosis de 300 mg/kg presentó mejor efecto gastroprotector, evidenciándose a nivel macroscópico y microscópico sobre las lesiones gástricas inducidas en ratones.

Asimismo se identificó la presencia de compuestos fenólicos, flavonoides, triterpenos y alcaloides.

## REFERENCIAS BIBLIOGRÁFICAS

- Alqasoumi S, Al-Yahya M, Al-Howiriny TA, Rafatullah S. Gastroprotective effects of radish *Raphanus sativus* L. on experimental gastric ulcer models in rats. *Farmacia*. 2008; 56(2): 204-14.
- Bandyopadhyay D, Biswas K, Bhattacharyya M, Reiter RJ, Banerjee RK. Involvement reactive oxygen species in gastric ulceration: protection by melatonin. *Indian J Exp Biol*. 2002; 40(6):693-705.
- Boligon AA, De Brum TF, Frohlich JK, Froeder ALF, Athayde ML. HPLC/DAD profile and determination of total phenolics, flavonoids, tannins and alkaloids contents of *Scutia buxifolia* Reissek stem bark. *Res J Phytochem*. 2012; 6(3): 84-91.
- Agapito T, Sung I. *Fitomedicina: 1100 plantas medicinales*. Lima: Edit. Isabel, 2002.
- Brack, A. *Diccionario enciclopédico de plantas útiles del Perú*. Cusco: CBC-Centro de Estudios Regionales Andinos «Bartolomé de las Casas», 1999.
- Senatore F. Volatile constituents of *Minthostachys setosa* (Briq.) Epl. (Lamiaceae) from Peru. *Flavour and Fragrance Journal*, 1998; 13(4): 263-65.
- Lock O. *Investigación Fitoquímica. Métodos en el Estudio de Productos Naturales*. 2<sup>da</sup> edición. Lima: Fondo Editorial Pontificia Universidad Católica del Perú, 1994. p. 33-5.
- Robert A, Nezamis JE, Lancaster C, Davis JP, Field SO, Manchar AJ. Mild irritants prevented gastric necrosis through 'adaptive cytoprotection' mediated by prostaglandins. *Am J Physiol*. 1983, 245(1): G113-G21.
- Halliwell B, Gutteridge A. *Free Radicals in Biology and Medicine*. UK: Clarendon Press Oxford, 1987. p. 247.
- Süzgeç-Selçuk S, Birteksöz AS. Flavonoids of *Helichrysum chasmolycicum* and its antioxidant and antimicrobial activities. *S Afr J Bot*. 2011, 77(1): 170-4.
- Laine L, Takeuchi K, Tarnawski A. Gastric mucosal defense and cytoprotection: bench to bed side. *Gastroenterology*. 2008; 135(1): 41-60.
- Shaker E, Mahmoud H, Mnaa S. Anti-inflammatory and anti-ulcer activity of the extract from *Alhagi maurorum* (camelthorn). *Food Chem Toxicol*. 2010; 48(10): 2785-90.
- Vonkeman HE, Klok RM, Postma MJ, Brouwers JR, Van de Laar MA. Direct medical costs of serious gastrointestinal ulcers among users of NSAIDs. *Drugs Aging*. 2007; 24(8): 681-90.
- Ineu RP, Pereira ME, Aschner M, Nogueira CW, Zeni G, Rocha JB. Diphenyl diselenide reverses gastric lesions in rats: involvement of oxidative stress. *Food Chem Toxicol*. 2008; 46(9): 3023-9.
- Sowndhararajan K, Kang SC. Protective effect of ethyl acetate fraction of *Acacia ferruginea* DC. Against ethanol-induced gastric ulcer in rats. *J Ethnopharmacol*. 2013; 148(1): 175-81.
- Cadirci E, Suleyman H, Aksoy H, Halici Z, Ozgen U, Koc A, et al. Effects of *Onosma armeniacum* root extract on ethanol-induced oxidative stress in stomach tissue of rats. *Chem Biol Interact*. 2007; 170(1): 40-8.
- Mota CS, Freitas RB, Athayde ML, Boligon AA, Augusti P, Somacal S, et al. Effect of *Vernonia cognata* on oxidative damage induced by ethanol in rats. *Hum Exp Toxicol*. 2011; 30(7): 675-84.

Manuscrito recibido el: 22/05/2015

Aceptado para su publicación el: 02/11/2015

## Correspondencia:

Nombre: Oscar Herrera Calderón  
 Dirección: Universidad Nacional San Luis Gonzaga; Campus Universitario (Panamericana Sur Km 305 - Ica) Facultad de Farmacia y Bioquímica  
 e-mail: oh2000\_4@hotmail.com