

Efecto inflamatorio comparativo de soluciones irrigantes antisépticas frente a irrigación convencional con cloruro de sodio en ratas

Miguel Rodríguez Alfaro¹,
Víctor Chumpitaz Cerrate²,
Jonny Burga Sánchez³, Jorge
Arroyo Acevedo⁴, Jorge
Ramón Rosales⁵, Elías Aguirre
Siancas², José Cabrejos
Álvarez⁶, Juan Zegarra Cuya⁷

Comparative inflammatory effect of antiseptic irrigating solutions against conventional irrigation with sodium chloride in rats.

Resumen

El objetivo del presente estudio fue demostrar que el uso de soluciones irrigantes en procedimientos quirúrgicos no modifica los procesos de inflamación y reparación tisular. Se formaron cuatro grupos de 15 ratas cada uno, a las cuales tras la anestesia general se les realizó osteotomía en la tibia con fresa de carburo tungsteno e irrigación durante 15 segundos, utilizando las siguientes soluciones en cada grupo: A) clorhexidina al 0,12 % más cetilpiridinio 0,05 %; B) clorhexidina al 0,12 % más aspartame; C) hexetidina 0,1 %; D) cloruro de sodio 0,9 %. A los 3, 7 y 15 días de la intervención, se sacrificó a las ratas, y se extrajeron muestras del tejido intervenido para su análisis histopatológico. Los resultados obtenidos demostraron que los grupos en los que se empleó clorhexidina más cetilpiridinio y clorhexidina más aspartame mostraron un proceso inflamatorio menor al obtenido en los grupos de cloruro de sodio y hexetidina; en cuanto al proceso de reparación tisular, los cuatro grupos siguieron un patrón similar, con la observación de que el grupo en el que se empleó hexetidina hubo una reparación más intensa a los 7 y 15 días. Se concluye que la utilización de clorhexidina más cetilpiridinio y clorhexidina más aspartame disminuye el proceso inflamatorio post quirúrgico en relación a los otros grupos, mientras que el proceso de reparación tisular fue similar en todos los grupos, con una intensidad mayor a los 7 y 15 días para el grupo de hexetidina.

Palabras clave: Clorhexidina, cetilpiridinio, hexetidina, cloruro de sodio, inflamación, reparación tisular.

Abstract

The aim of this study was to demonstrate that the use of irrigating solutions in surgical procedures does not alter both inflammation processes and tissue repair. Four (04) groups were formed containing 15 rats each. After being dosed with general anaesthesia, they underwent osteotomy in the tibia with tungsten carbide burs and irrigation for 15 seconds, using the following solutions in each group: A) 0,12 % chlorhexidine with cetylpyridinium 0,05 %, B) 0,12 % chlorhexidine with aspartame; C) hexetidine 0,1 %; D) 0,9 % sodium chloride. After 3, 7 and 15 days of surgery, the rats were sacrificed and tissue samples were removed for histopathological analysis. The results showed that groups in which chlorhexidine with cetylpyridinium, and chlorhexidine with aspartame were used, less inflammatory process were found than in groups of sodium chloride and hexetidine. On the process of tissue repair, the 4 groups followed a similar pattern, although the group in which hexetidine was used showed up an restoration much more intense after 7 and 15 days. It led to conclude that the use of chlorhexidine with cetylpyridinium and chlorhexidine with aspartame decreases the postoperative inflammatory process in contrast to other groups, while the tissue repair process was similar in all groups, with greater intensity after 7 and 15 days of hexetidine group.

Key words: Chlorhexidine, cetylpyridinium, hexetidine, sodium chloride, inflammation, tissue repairing.

Introducción

El uso de enjuagatorios tras la realización de cirugía bucal menor ha sido descrito desde hace muchos años. Caso et al.,¹ concluye que el uso de clorhexidina para la prevención de osteítis alveolar depende del número de colutorios realizados. Hermes et al.,² Larsen³ y Ragnó⁴ observaron diferencia significativa en la incidencia de osteítis alveolar entre pacientes que se enjuagaron con clorhexidina y sus controles. Metin et

al⁵ concluye que el uso de enjuagatorios pre y postoperatorios con clorhexidina posee un efecto preventivo significativo sobre la osteítis alveolar luego de exodoncia de terceras molares. Berwick y Lessin,⁶ concluyen que el uso pre e intraoperatorio de clorhexidina no disminuye la frecuencia de osteítis alveolar frente al cloruro de sodio. Krekmanov y Nordenram⁷ y Delilbasi et al.⁸ no observaron diferencia significativa en la incidencia de alveolitis seca entre el grupo clorhexidina y el grupo control.

Kalteis et al.⁹ en una investigación realizada sobre superficies óseas contaminadas con *E. coli*, concluyeron que el lavado a alta presión disminuye el riesgo de contaminación bacteriana. Bahrs et al.¹⁰ concluyeron que la irrigación manual continua es una técnica efectiva para la reducción bacteriana sobre superficies contaminadas. Gross et al.^{11,12} demostraron que el uso de sistemas de lavado a presión disminuye el número de bacterias y la incidencia de infecciones de heridas quirúrgicas. La efectividad

¹ Profesor Asociado del Departamento Académico de Ciencias Básicas de la Facultad de Odontología de la UNMSM.

² Profesor Auxiliar del Departamento Académico de Ciencias Básicas de la Facultad de Odontología de la UNMSM.

³ Profesor Auxiliar del Departamento Académico de Ciencias Básicas de la Facultad de Medicina de la UCSUR.

⁴ Profesor Principal del Departamento Académico de Ciencias Básicas de la Facultad de Medicina de la UNMSM.

⁵ Profesor Auxiliar del departamento Académico de Ciencias Básicas de la Facultad de Estomatología de la UCSUR.

⁶ Profesor de la Catedra de Cirugía Bucal y Máxilo-facial de la Facultad de Estomatología de la UIGV

⁷ Ex-Profesor del Departamento Académico de Ciencias Básicas de la Facultad de Odontología de la UNMSM.

Correspondencia:

Mg CD Miguel Rodríguez Alfaro

Facultad de Odontología UNMSM

Departamento Académico de Ciencias Básicas

miguelrodriguez@hotmial.com

Fecha de recepción: 08-07-10

Fecha de aprobación: 08-11-10

de la reducción bacteriana está determinada principalmente por la presión de irrigación, como lo demostraron Rodeheaver *et al.*¹³ Según Bhandari *et al.*¹⁴ las complicaciones de la irrigación a alta presión son sembrado intramedular de bacterias, daño visible del hueso y disminución de la curación de la fractura. El objetivo del presente estudio fue demostrar que el uso de soluciones irrigantes no modifica los procesos de inflamación y reparación tisular.

Material y Métodos

El estudio fue experimental, prospectivo y longitudinal. Participaron 60 ratas Holtzman del Bioterio del Instituto Nacional de Salud, de 200 ± 20 g de peso, que fueron ambientadas en el laboratorio de Farmacología de la Facultad de Odontología de la Universidad Nacional Mayor de San Marcos durante 4 días, con agua y alimento *ad libitum*.

Se asignaron a los animales en 4 grupos de 15 integrantes cada uno, según la solución irrigante: grupo A, clorhexidina al 0,12 % más cetilpiridinio (Perioaid[®]); grupo B, clorhexidina al 0,12 % más aspartame (Bucodina[®]); grupo C, hexetidina al 0,1 % (Oraldine[®]); y grupo D, cloruro de sodio 0,9 %. A todos los animales se les anestesió con pentobarbital sódico 6,5 % (dosis de 1 mL/2,5 kg), y se procedió a la ejecución experimental, depilando la zona operatoria con una crema depilatoria (Veet[®]) durante 3 minutos. Se realizó una incisión lineal de piel y tejidos blandos en la cara anterior de la tibia. Se procedió al fresado de la tibia con una turbina dental (NSK - Pana air[®]) con fresa redonda de carburo tungsteno (Maillefer[®]) de 1,5 mm de diámetro a una velocidad de 200,000 RPM, por 15 segundos, con alto flujo del irrigante. Al finalizar el fresado, se suturó la incisión con ácido poliglicólico (Vycril[®]) 5/0, colocando 3 puntos individuales. Luego de 3 días, se retiró 5 animales por cada grupo de irrigante, sacrificándolos con sobredosis de anestesia general, tras lo cual se tomaron las muestras de la tibia trabajada para su análisis histopatológico. Este procedimiento se repitió los días 7 y 15.

Resultados

Inflamación

A los 3 días postoperatorios todos los integrantes de los grupos A y B presentaron reacción inflamatoria aguda leve, mientras los de los grupos C y D pre-

sentaron reacción inflamatoria aguda leve (2 individuos) y moderada (3 individuos) (Tabla 1).

A los 7 días postoperatorios los integrantes de los grupos A y B presentaron predominantemente reacción inflamatoria crónica leve, mientras los integrantes de los grupos C y D presentaron reacción inflamatoria crónica moderada (Tabla 2).

A los 15 días postoperatorios los integrantes de los grupos A, C y D presentaron reacción inflamatoria crónica leve, y los del grupo B presentaron predominantemente reacción inflamatoria crónica moderada (como se puede observar en la Tabla 3).

Reparación

A los 3 días se produjo una reacción fibroblástica similar, sin embargo hubo variación en el grado de esta reacción. Se observó una mayor intensidad en

la reparación ósea en los grupos A y B, con respecto a los grupos C y D. El grupo A presentó una reacción fibroblástica con predominio de intensidad (++), el grupo B presentó una mayor reacción fibroblástica con predominio de intensidad (+++); mientras que en los grupos C y D, predominó la intensidad (+) (como se puede observar en la Tabla 4 y la Figura 1a).

A los 7 días postoperatorios el grupo A presentó una reacción fibroblástica y cartilaginosa de intensidad (++), mientras que el grupo B produjo una reparación hasta la formación de callo óseo de intensidad (+). El grupo C presentó reacción fibroblástica y cartilaginosa de intensidad (+++), mientras que el grupo D produjo una reacción fibroblástica y cartilaginosa de intensidad (++) (como se puede observar en la Tabla 4 y la Figura 1b).

A los 15 días los grupos A, B y D produjeron formación de callo óseo de intensidad (++), mientras que en el grupo

Tabla 1. Grado de inflamación a los 3 días postoperatorios según solución irrigante.

TIPO DE SOLUCIÓN IRRIGANTE					
TIPO	GRADO DE INFLAMACIÓN	A	B	C	D
INFLAMACIÓN AGUDA	Leve	5	5	2	2
	Moderada	0	0	3	3
	Severa	0	0	0	0

A Clorhexidina 0,12 % más cetilpiridinio **B** Clorhexidina 0,12 % más aspartame
C Hexetidina 0,1 % **D** Cloruro de sodio 0,9 %

Tabla 2. Grado de inflamación a los 7 días postoperatorios según solución irrigante.

TIPO DE SOLUCIÓN IRRIGANTE					
TIPO	GRADO DE INFLAMACIÓN	A	B	C	D
INFLAMACIÓN CRÓNICA	Leve	4	5	0	0
	Moderada	1	0	5	5
	Severa	0	0	0	0

A Clorhexidina 0,12 % más cetilpiridinio **B** Clorhexidina 0,12 % más aspartame
C Hexetidina 0,1 % **D** Cloruro de sodio 0,9 %

Tabla 3. Grado de inflamación a los 15 días postoperatorios según solución irrigante.

TIPO DE SOLUCIÓN IRRIGANTE					
TIPO	GRADO DE INFLAMACIÓN	A	B	C	D
INFLAMACIÓN CRÓNICA	Leve	5	1	5	4
	Moderada	0	4	0	1
	Severa	0	0	0	0

A Clorhexidina 0,12 % más cetilpiridinio **B** Clorhexidina 0,12 % más aspartame
C Hexetidina 0,1 % **D** Cloruro de sodio 0,9 %

Tabla 4. Grado de reparación ósea postoperatorio según intensidad de acuerdo al tipo solución irrigante.

Reacción histológica	Intensidad	TIPO DE SOLUCIÓN IRRIGANTE												
		A			B			C			D			
		3	7	15	3	7	15	3	7	15	3	7	15	
FIBROBLASTOS	(+)	1						5				5		
	(++)	4			2									
	(+++)				3									
FIBROBLASTOS + CARTÍLAGO	(+)					5								
	(++)		5										5	
	(+++)								5					
CALLO ÓSEO	(+)													
	(++)				5			5						5
	(+++)									5				

A Clorhexidina 0,12 % más cetilpiridinio
C Hexetidina 0,1 %

B Clorhexidina 0,12 % más aspartame
D Cloruro de sodio 0,9 %

C se evidenció formación de callo óseo de intensidad (+++) (como se puede observar en la Tabla 4 y la Figura 1c).

En relación a la respuesta inflamatoria se observó que las soluciones irrigantes que contenían clorhexidina 0,12 % más cetilpiridinio 0,05 % (grupo A) y clorhexidina 0,12 % más aspartame (grupo B) causaron un menor grado de inflamación aguda y crónica hasta los 7 días postoperatorios, con respecto a las soluciones de hexetidina 0,1 % (grupo C) y cloruro de sodio 0,9 % (grupo D). A los 15 días postoperatorios los grupos A, C y D presentaron reacción inflamatoria crónica leve, mientras que en el grupo B se observó un predominio de reacción inflamatoria moderada.

Discusión

La clorhexidina se viene utilizando con fines antisépticos en investigación en diferentes concentraciones, no observándose diferencia significativa en su poder antiséptico en algunos trabajos siendo mayores que la concentración usada en este procedimiento,¹⁵⁻¹⁷ aunque la irritación producida puede estar directamente relacionada a su concentración.¹⁸ Otras soluciones con antimicrobianos se han comparado frente al uso de jabón para el lavado de heridas provenientes de fracturas óseas expuestas, sin observar ventajas significativas entre ellas, como lo demuestra el trabajo de Anglen.¹⁹

La utilización de soluciones irrigantes antisépticas que contienen clorhexidina produjo una mayor intensidad de la reparación ósea en las fases iniciales (a los 3 días), en relación a la irrigación con hexetidina y cloruro de sodio. Este

hallazgo se podría deber precisamente al efecto antiséptico de las soluciones irrigantes,¹⁻⁶ el cual al mantener el tejido libre de infección estaría brindando las condiciones propicias para que se lleve a cabo un adecuado proceso de reparación tisular.

A los 7 y 15 días postoperatorios el grupo de hexetidina produjo una reparación ósea de mayor intensidad en relación a las otras soluciones irrigantes. Esto podría deberse a que el grupo de hexetidina fue el que manifestó una inflamación de mayor intensidad al séptimo día, lo que sería la causa de que posteriormente manifieste una mayor intensidad de reparación, porque como es sabido la intensidad de la reparación es directamente proporcional al grado de inflamación encontrada.²⁰

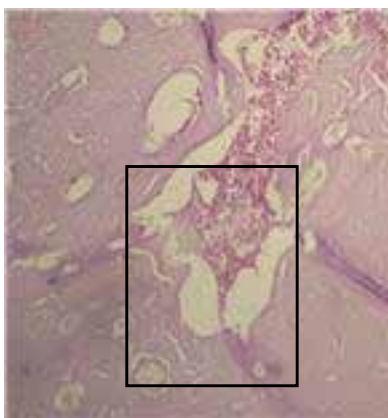
Los datos obtenidos no pueden ser contrastados con otras investigaciones, ya que no se ha realizado trabajos similares con evaluación histopatológica.

Por otra parte, se realizó un análisis estadístico descriptivo debido a que hubo pocos casos por grupo; sin embargo, estos datos esperamos que sean útiles dada la naturaleza exploratoria de la investigación planteada sobre el tema.

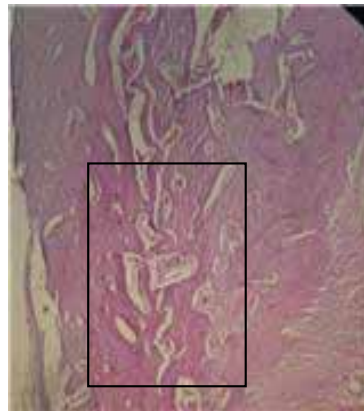
Conclusiones

Las soluciones hexetidina (grupo C) y cloruro de sodio (grupo D) produjeron mayor respuesta inflamatoria frente a clorhexidina más cetilpiridinio (grupo A) y clorhexidina más aspartame (grupo B) a los 3 y 7 días post operatorios.

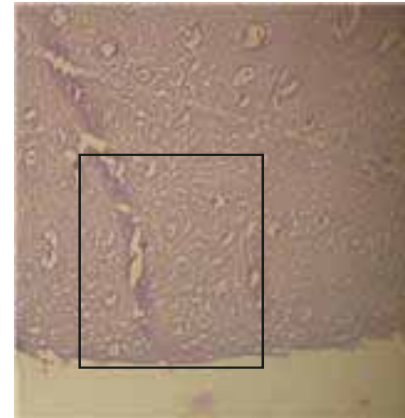
En los grupos clorhexidina más cetilpiridinio (grupo A) y clorhexidina más aspartame (grupo B) se observó una mayor intensidad inicial del proceso reparativo a los 3 días postoperatorios en comparación a los otros grupos.



(a)



(b)



(c)

Figura 1. Grado de reparación ósea al tercer día (a), séptimo día (b) y décimo quinto día (c)

A los 7 y 15 días el grupo de hexetidina (grupo C) presentó mayor intensidad de reparación ósea en relación a los otros grupos.

Hexetidina, clorhexidina con aspartame y clorhexidina con cetilpiridinio no modificaron de manera significativa las características histológicas ni los procesos de inflamación y reparación normales observados con el uso de cloruro de sodio tras el fresado óseo quirúrgico.

Referencias bibliográficas

1. Caso, A., Li-Kuei Hung, Beirne, O. R. Prevention of alveolar osteitis with chlorhexidine: A meta-analytic review. *Oral Surg Oral Med Oral Pathol Oral Radiol Endod* 2005;99:155-9w
2. Hermes CB, Hilton TJ, Biesbrock AR, Baker RA, Cain-Hamlin J, McClanahan SE, et al. Perioperative use of 0.12% chlorhexidine gluconate for the prevention of alveolar osteitis: efficacy and risk factor analysis. *Oral Surg Oral Med Oral Pathol Oral Radiol Endod* 1998;85(4):381-7.
3. Larsen PE. Use of chlorhexidine to prevent alveolar osteitis. *J Oral Maxillofac Surg* 1990;48(11):1244-5.
4. Ragno JR Jr, Szkutnik AJ. Evaluation of 0.12% chlorhexidine rinse on the prevention of alveolar osteitis. *Oral Surg Oral Med Oral Pathol* 1991;72(5):524-6.
5. Metin M, Tek M, Sener I. Comparison of two chlorhexidine rinse protocols on the incidence of alveolar osteitis following the surgical removal of impacted third molars. *J Contemp Dent Pract*. 2006 May 1;7(2):79-86.
6. Berwick JE, Lessin ME. Effects of a chlorhexidine gluconate oral rinse on the incidence of alveolar osteitis in mandibular third molar surgery. *J Oral Maxillofac Surg* 1990;48(5):444-8; discussion 449.
7. Krekmanov L, Nordenram A. Postoperative complications after surgical removal of mandibular third molars. Effects of penicillin V and chlorhexidine. *Int J Oral Maxillofac Surg* 1986;15(1):25-9.
8. Delilbasi C, Saracoglu SH, Kesken A. Effects of 0.2% chlorhexidine gluconate and amoxicillin plus clavulanic acid on the prevention of alveolar osteitis following mandibular third molar extractions. *Oral Surg Oral Med Oral Pathol Oral Radiol Endod* 2002;94(3):301-4.
9. Kalteis T, Lehn N, Schroeder H, Schubert T, Zysk S, Handel M, Grifka J. Contaminant Seeding in Bone by Different Irrigation Methods An Experimental Study. *J Orthop Trauma* 2005;19:591-596.
10. Bahrs C, Schnabel M, Frank T, Zapf C, Mutters R, von Garrel T. Lavage of Contaminated Surfaces: An In Vitro Evaluation of the Effectiveness of Different Systems. *Journal of Surgical Research* 2003;112, 26-30
11. Gross A, Bhaskar S, Cutright E, Beasley J, Perez B. The effect of pulsating water jet lavage on experimental contaminated wounds. *Oral Surg. Oral Med. Oral Pathol.* 29: 187, 1971.
12. Gross A, Cutright E, Bhaskar N. Effectiveness of pulsating water jet lavage in treatment of contaminated crushed wounds. *Am. J. Surg.* 124: 373, 1972.
13. Rodeheaver GT, Pettry D, Thacker JG, Edgerton MT, Edlich RF. Wound cleansing by high pressure irrigation. *Surg Gynecol Obstet.* 1975 Sep;141(3):357-62
14. Bhandari M, Adili A, Lachowski R. High pressure pulsatile lavage of contaminated human tibiae: an in vitro study. *J. Orthop. Trauma* 12(7): 479, 1998.
15. Kerawala, C., Martin, C., Allan, W., Williams, E. The effects of operator technique and bur design on temperature during osseous preparation for osteosynthesis self-tapping screws. *Oral Surg Oral Med Oral Pathol Oral Radiol Endod* 1999;88:145-50
16. Dirschl R, Duff P, Dahners E, Edin M, Rahn A, Miclau T. High pressure pulsatile lavage irrigation of intraarticular fractures: effects on fracture healing. *J. Orthop. Trauma* 12: 460, 1998.
17. Burd T, Conroy BP, Meyer SC, Allen WC. The effects of chlorhexidine irrigation solution on contaminated bone-tendon allografts. *Am J Sports Med.* 2000 Mar-Apr;28(2):241-4.
18. Cankaya, H. Ozen, S. Kiroglu, F. Yurttas, V. Effects of topical chlorhexidine applied to the rabbit nasal mucosa. *Auris Nasus Larynx.* 2003 Feb;30(1):65-9
19. Anglen JO. Comparison of soap and antibiotic solutions for irrigation of lower-limb open fracture wounds. A prospective, randomized study. *J Bone Joint Surg Am.* 2005 Jul;87(7):1415-22.
20. Mahmut Durmus et al. "The Effects of Single-Dose Dexamethasone on Wound Healing in Rats". *Anesth Analg* 2003;97:1377-80