

# Fibroma odontogénico periférico. Reporte de un caso

Peripheral Odontogenic Fibroma. A case report

## Resumen

El Fibroma Odontogénico Periférico es la forma más frecuente del Fibroma Odontogénico y parece proceder del epitelio gingival superficial o de residuos de la lámina dental que permanecen en una localización extraósea. El componente epitelial se asemeja a la lámina dental formada durante las etapas tempranas de la odontogénesis. Se presenta a cualquier edad, aunque tiene predilección por niños y adultos jóvenes; se observa más en mujeres que en hombres.

**Palabras clave:** Neoplasia benigna. Maxilar. Diagnóstico.

## Abstract

The Odontogenic Peripheral Fibroma is the most frequent form of Odontogenic Fibromas and seems to come from the superficial gingival epithelium or dental lamina residuals that remain in an extra bone location. The epithelial component resembles the dental lamina during the early stages of the odontogenesis. Although it has predilection for children and young adults, it can be presented in any age. It is most often observed in women than men.

**Keywords:** Bening neoplasia. Maxila. Diagnosis.

Manuel Silva Infantes <sup>1</sup>  
Doris Salcedo Moncada <sup>2</sup>  
Arturo Hurtado Huanca <sup>3</sup>  
Angela Quispe Salcedo <sup>4</sup>  
Diana Andamayo <sup>5</sup>  
Martha Pineda Mejía <sup>6</sup>  
Julio Ochoa Tataje <sup>7</sup>

<sup>1</sup> Dpto. Académico Médico Quirúrgico

<sup>2,6,7</sup> Dpto. Académico Estomatología Rehabilitadora

<sup>1,2,6,7</sup> Facultad Odontología, UNMSM, Lima, Perú

<sup>3,4,5</sup> Consulta privada

Correspondencia:

Manuel Silva Infantes

Magíster en Estomatología

Dirección: Federico Villarreal 297,

Breña. Lima 5, Perú

Teléfono: 424-7976

E-mail: msilvai@unmsm.edu.pe

## INTRODUCCIÓN

El concepto de fibroma esta actualmente en evolución, anteriormente se decía a cualquier tumor intraoseo que se encontraba en maxilar.

El fibroma odontogénico maxilar es un tumor raro, que acontece en menos del 0,1% de los tumores odontogénicos. Solo alrededor de 69 casos bien documentados han sido reportados en la literatura. Teniendo en cuenta la casuística, se considera de interés aportar un nuevo caso.

El fibroma odontogénico central es una lesión poco frecuente que se puede presentar en ambos maxilares, considerada la contraparte del fibroma odontogénico periférico. (Regezi, 1995).

La histogénesis de esta lesión es incierta por tal motivo existen tres conceptos con respecto a este tumor:

1. Lesión que se presenta alrededor de la corona de un diente no erupcionado, parecido a un quiste dentígero pequeño.
2. Lesión de tejido conectivo fibroso, con islotes de epitelio odontogénico, parecido al folículo dental, pero por su tamaño parece una neoplasia.
3. La descrita por la Organización Mundial de la Salud (OMS) como una neoplasia fibroblástica, con cantidades variables de epitelio odonto-

génico y material calcificado como hueso, cemento y dentina ( Shafer y Levy, 1986).

Se presenta como una masa pediculada o sésil, de color similar al tejido conectivo que la rodea, la lesión no se úlceriza y raras veces produce resorción del hueso alveolar.

Afecta con mayor frecuencia a la encía marginal por vestibular de los molares permanentes y se describe como un agrandamiento localizado en la encía, de base sésil o pediculado, indoloro, del mismo color de la mucosa aun cuando si su superficie está ulcerada puede tomar un color rojizo su tamaño varía entre uno y cuatro centímetros de diámetro y en algunas oportunidades puede causar migración y pérdida de los dientes adyacentes.

El diámetro de estas lesiones puede variar entre 1 a 3 cm., son del mismo color de la mucosa. Las lesiones interdientales suelen originar separación del diente.

La forma periférica del fibroma Odontogénico presenta un agrandamiento gingival que puede confundirse con otras lesiones gingivales.

Puesto que las lesiones pequeñas están localizadas en el tejido blando gingival, no suele existir alteración radiográfica del hueso. Cuando las lesiones contienen numerosas calcificaciones en el

tejido conjuntivo celular, pueden verse algunas pequeñas imágenes radiopacas. Las lesiones grandes pueden revelar aplanamiento del hueso cortical a algún ensanchamiento de la porción cervical del espacio periodontal.

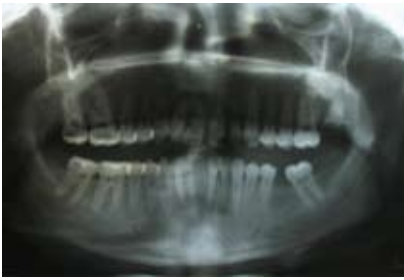
Objetivos

1. Determinar la etiología de la lesión
2. Enuclación total de la lesión
3. Lograr la recuperación total del paciente

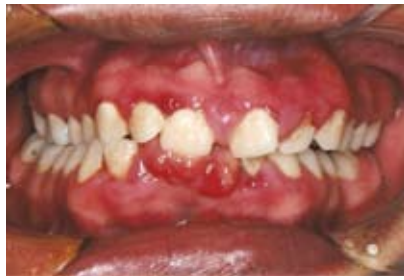## CASO CLÍNICO

Paciente masculino de 19 años de edad acude a la consulta del Pregrado de la Facultad de Odontología de la Universidad Nacional Mayor de San Marcos por presentar una lesión en la encía a nivel antero inferior en la zona de los incisivos, por lo cual es referido a la consulta de la Clínica de Cirugía Maxilofacial de la misma institución.

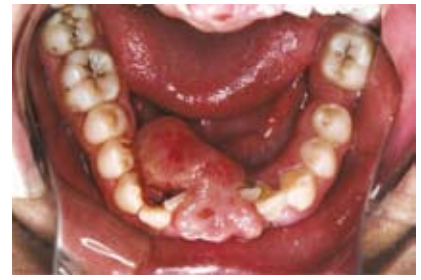Al examen clínico se observa una lesión en la encía de la zona circundante a los dientes incisivos inferiores, comprometiendo a su vez las mismas piezas, puesto que presentan movilidad tipo 2 y la pieza 31 y 41 no están en posición; de consistencia blanda, del mismo color de la mucosa, sésil, asintomática y con signos de sangrado espontáneo al momento del examen (Figuras 2, 3 y 4).



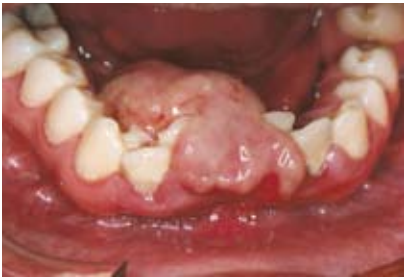**Figura N.º 1.** Rx ortopantografía.



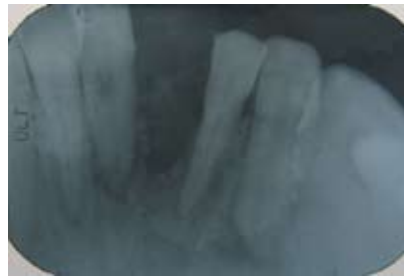**Figura N.º 2.** Vista frontal.



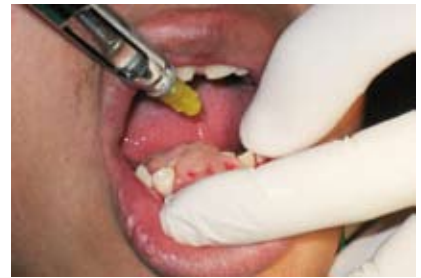**Figura N.º 3.** Vista oclusal.



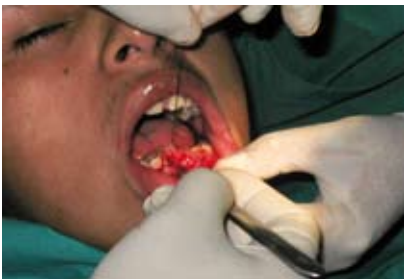**Figura N.º 4.** Lesión.



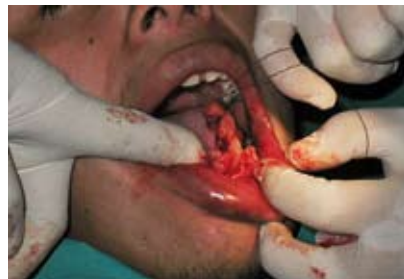**Figura N.º 5.** Radiografía.



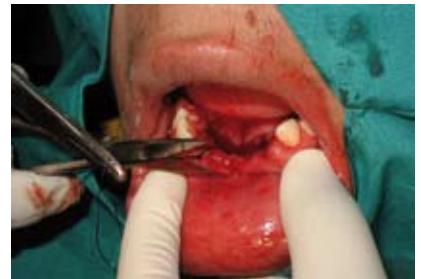**Figura N.º 6.** Elevación de lesión.



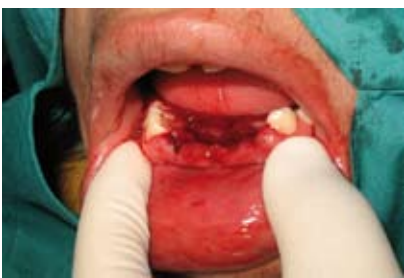**Figura N.º 7.** Separación y extracción.



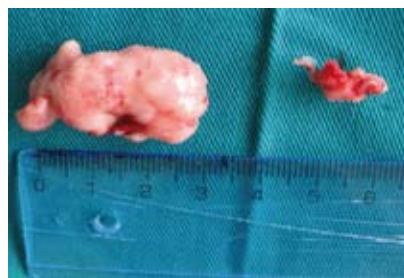**Figura N.º 8.** Sutura.



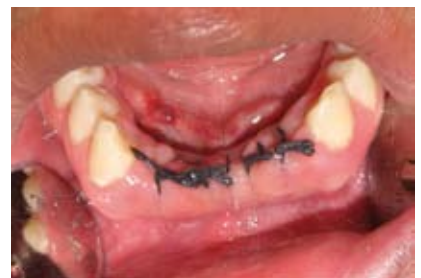**Figura N.º 9.** Sutura.



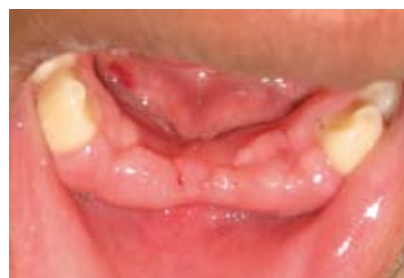**Figura N.º 10.** Zona anterior.



**Figura N.º 11.** Aspecto macroscópico.



**Fig. N.º 12.** Control de sutura.



**Figuras N.º 13 y 14.** Vista a las dos semanas de la operación.

Radiográficamente se observa destrucción ósea, y la lesión presentaba bordes no muy bien definidos. Es posible ver un diastema entre las piezas 31 y 41 por desplazamiento de los mismos por parte de la lesión.

Al interrogatorio el paciente refiere que la lesión tiene aproximadamente un año de evolución y apareció como una pequeña lesión a nivel lingual entre las piezas 31 y 41. No presenta antecedentes de traumas ni otros de importancia que nos orienten en la resolución del caso. Se indicaron exámenes complementarios de glicemia, hematología completa, estando estos dentro de los valores normales se procedió a la toma de la muestra mediante una biopsia excisional de la lesión y la exodoncia de las piezas afectadas (Figuras 7, 8, 9 y 10).

### Procedimientos clínicos

Se dio inicio al tratamiento con el consentimiento informado del paciente.

Se trató mediante la escisión local y total que incluyó el ligamento periodontal si está afectado. Además cualquier agente etiológico identificable como cálculo dental u otro material extraño, fue extirpado

Se realiza biopsia incisional y se envía al estudio histopatológico reportando fibroma Odontogénico. Posteriormente bajo anestesia local, se procede a la enucleación de la lesión y de los dientes retenidos (incisivo central inferior izquierdo hasta incisivo lateral inferior derecho) se sutura con seda negra 000 (Figura 8 y 9), y todo el material extraído es enviado al estudio histopatológico.

El resultado de patología de la biopsia fue: Fibroma Osificante Periférico (Figura 11).

Se realizó un control a los 2 meses y se observó clínica y Radiográficamente una recuperación total del caso (Figura 12, 13 y 14).

### DISCUSIÓN

En el caso presentado confirmamos la existencia de un Fibroma Odontogénico partiendo de las características clínico-radiográficas antes mencionadas y elementos histológicos que la señalan, como la presencia de tejido conectivo fibroso colagenizado, que permite diferenciarlo del fibroma ameloblástico, el cual presenta un estroma más embrionario; dentro de la masa de tejido fibroso pueden aparecer cordones o restos de epitelio Odontogénico más o menos numerosos; no se

observan células angulosas que recuerden al retículo estrellado del órgano del esmalte, ni la presencia de células periféricas dispuestas "en empalizadas"<sup>1-3,6,8</sup>.

El tratamiento consistió en la extirpación quirúrgica de la lesión mediante la enucleación o curetaje de la misma. Kendrick y Waggoner en 1996 recomiendan la escisión quirúrgica profunda incluyendo el periostio y el ligamento periodontal con el fin de evitar posibles recidivas. Al igual que en otros casos reportados, el diagnóstico fue complejo, confundiendo con otras entidades clínico-histológicas como el queratociste Odontogénico, querubismo, granuloma central de células gigantes, quiste óseo aneurismático, hiperparatiroidismo, ameloblastoma, neoplasias neurogénicas centrales, malformación arteriovenosa central y la displasia fibrosa, que constituyen diagnósticos diferenciales<sup>1-3,9,10</sup>.

Radiográficamente, la imagen del Fibroma Odontogénico puede ser indistinguible de otras lesiones radiolúcidas. Se puede observar separación de los dientes por el crecimiento tumoral, pero la reabsorción radicular es menos frecuente.

La naturaleza del fibroma odontogénico, así como su etiología, es un tema aún polémico; algunos autores consideran que es una neoplasia derivada de las células del mesénquima primitivo del órgano del esmalte; por otro lado, se niega su existencia independiente, interpretándose como una degeneración de un fibroma con células muy primitivas<sup>5,6,11</sup>.

El Fibroma Odontogénico de tejido blando puede ser encontrado en la mucosa de la boca, generalmente en encía adherida, al nivel de la papila interdental con una base pediculada; el Fibroma Odontogénico periférico puede desarrollarse por igual en el maxilar como en la mandíbula, hay incluso autores que lo consideran una entidad propia y especial.

El diagnóstico diferencial debe hacerse clínicamente con el granuloma local esclerosante piogénico, radiográficamente debe diferenciarse de la Osteomielitis, de la Displasia Fibrosa ya que esta posee bordes mal definidos y del Cementoblastoma debido a que este último tiende a fusionarse con la raíz del diente afectado.

Fibroma de células gigantes: es una hiperplasia fibrosa focal en la que los fibroblastos, muchos de ellos multinucleados, asumen una forma estrellada. Este tipo de fibroblastos puede encontrarse en lesiones hiperplásicas fibrosas

locales de la mucosa bucal y en ocasiones en la piel. Una forma de este tipo de anomalía se conoce como papila retrocanina de la mandíbula.

Hemangiomas: Buchner y Sciubba en 1987, describen al hemangioma como una lesión frecuente en la boca. Predomina en el sexo femenino en una relación 2:1. Se localiza con mayor frecuencia en los labios, lengua, mucosa vestibular y paladar, raramente se ubica en la encía y el piso de la boca. Genco et al 1993, los describe como tumores de vasos sanguíneos que a veces se presentan en la encía. Son de tipo capilar o cavernoso. Son blandos, sésiles o pediculados e indoloros. Pueden ser lisos o de contorno abultado irregular. El color varía del rojo oscuro al púrpura y disminuye su coloración a la presión. Estas lesiones nacen en la papila gingival interdental y se extienden en sentido lateral hasta abarcar los dientes adyacentes.

Genco et al 1993, los describen como masas de conductos vasculares que probablemente tienen origen hamartomatoso y no neoplásico, aunque los conductos vasculares en sí mismos tienen una estructura normal y carecen de organización propia; se presentan desde el nacimiento o se identifican a temprana edad; son de forma variable, planas o elevadas y por lo general de color rojo oscuro o púrpura

La mayoría de los Fibromas Odontogénicos se comportan como neoplasias benignas y después de su exéresis no recidivan, pero, ocasionalmente, se comportan con gran agresividad local y tendencia a la recidiva; esto lo hacen sin variar sustancialmente su cuadro histopatológico<sup>1,2,5,6</sup>. Hay informaciones sobre fibrosarcomas odontogénicos de los maxilares y la mandíbula<sup>6,9,12</sup>. En lo que al tratamiento se refiere, existen controversias. Algunos autores<sup>1,3,4-8,12</sup> señalan buenos resultados con el curetaje de la lesión. La mayoría de los criterios apuntan a que el tratamiento de elección es la resección en bloque con márgenes de seguridad (1 o más cm), pues el pronóstico es mejor cuanto más radical sea la extirpación, porque las células tumorales pueden encontrarse más allá de los límites macroscópicos de la lesión, y si no es adecuada la extirpación pueden ocurrir recidivas.

### REFERENCIAS BIBLIOGRÁFICAS

1. SAPP J, Eversole L, Wysocki G. Patología Oral y Maxilofacial Contem-

- poránea. 1ª ed. USA: Harcourt Brace; 1998:141-148-348-356.
2. Shafer WG, Hine MK., Levy Bm. Textbook of Oral Pathology. 4ª ed. Philadelphia: Editorial; 1983: 359-361.
  3. Regezi J, Sciubba J. Texto de Patología Bucal. 1ª Ed. País: Interamericana - McGraw-Hill; 1989: 137 - 140.
  4. Genco RJ, Goldman HM, Cohen DW. Periodoncia. 1ª ed. PAIS: Interamericana - McGraw - Hill: 1993: 297.
  5. Kenny J, Kaugars G, Abbey L. Comparison between the Peripheral Ossifying Fibroma and Peripheral Odontogenic Fibroma. J Oral Maxillofac Surg. 1989; 47: 378-382.
  6. Villiers H, Altini M. Periapheral Odontogenic Fibroma: A clinicopathologic study. Oral Surg Oral Med Oral Pathol. 1991; 72: 86-90.
  7. Siar C, Han K, Clinicopathological study of peripheral odontogenic fibromas (who-type) in Malaysians. Br J Oral Maxillofac Surg. 2000; 38(1): 19-22.
  8. Shekar I, Reddy R, Anegundi R. Peripheral fibromas with calcification: a case report. J Indian Soc Ped Prev Dent. 1997; 15(4): 130-3.
  9. Weber A, Heerden W, Ligthelm A. Diffuse peripheral odontogenic fibroma: report of 3 cases. J Oral Pathol Med. 1992; 21: 82-4.
  10. Manor Y, Merdinger O, Katz J, Taicher S. Unusual peripheral odontogenic tumors in the differential diagnosis of gingival swellings. J Clin Periodontol. 1999; 26: 806-809.
  11. Buchner A, Sciubba J. Peripheral epithelial odontogenic tumors: a review. Oral Surg. 1987; 63:688.
  12. Gomez Tm, Luengas-monrroy JP. Odontogenic fibromyxoma. Ann Pediatr. 2005; 62(4): 370-2.

Recibido: 24-11-08

Aceptado para publicación: 12-12-08