

Control del sangrado postoperatorio en pacientes anticoagulados empleando colutorios de ácido tranexámico. Implicancias de la periodontitis

Christian Méndez Visag*
Luis Cisneros Zárate**

* Autor: Docente Ad Honorem en el curso de Medicina Estomatológica II. Facultad de Odontología. UNMSM.
** Asesor: Profesor Principal Asociado del curso Medicina Estomatológica. Facultad de Odontología. UNMSM..

Control of the postoperative bleeding in patients using anticoagulants mouthwash with tranexamic acid. Implications of the periodontitis

Resumen

Se analizó el efecto hemostático clínico del colutorio de ácido tranexámico frente al tratamiento convencional en pacientes tratados con anticoagulantes orales. Los procedimientos quirúrgicos (exodoncias) se llevaron a cabo después de suspender la medicación anticoagulante tres días, en 10 pacientes quienes fueron sometidos a 10 procedimientos (grupo control) y sin modificar el tratamiento anticoagulante, en 15 pacientes en quienes se realizaron 20 procedimientos empleando además colutorios de ácido tranexámico (grupo casos). En este último grupo, antes de suturar, el campo operatorio fue irrigado con la solución de ácido tranexámico (agente antifibrinolítico) al 5%. Posteriormente, los pacientes del grupo casos fueron instruidos para emplear 10ml del colutorio por dos minutos, cuatro veces al día por siete días. La única diferencia estadísticamente significativa ($p < 0,05$) entre los dos grupos de tratamiento, al inicio del estudio, fue el nivel de anticoagulación. El INR promedio para el grupo casos y control fue de 2,53 y 1,13 respectivamente. No hubo diferencias significativas entre los dos grupos de tratamiento en la incidencia de sangrado postoperatorio. Los resultados demostraron que el ácido tranexámico es eficaz para controlar el sangrado postoperatorio y que el estado periodontal, particularmente la periodontitis aguda, está más asociado con los eventos de sangrado que el nivel de anticoagulación terapéutico.

Abstract

This study analysed the hemostatic clinical effect of the tranexamic acid mouthwash against the conventional treatment in patients treated with oral anticoagulants. After suspending the anticoagulant medication for three days, ten surgical procedures were carried out in ten patients (control group), and without modifying or altering the anticoagulant treatment, 20 procedures were carried out using tranexamic acid in 15 patients (case group). In this last group, before suturing the surgical field was irrigated with tranexamic acid solution at 5%. After that, patients of case group were instructed to use 10 ml of the mouthwash for two minutes, four times a day per seven days. The only statistically significant difference ($p < 0,05$) between both groups at the beginning of this research, was the level of the anticoagulation. The average of the INR for case and control group was 2,53 and 1,13 respectively. There weren't significant differences between both groups with the incidence of postoperative bleeding. The results of this research have shown that tranexamic acid is effective to control the postoperative bleeding and the periodontal state is more related to the events of bleeding rather than the therapeutic anticoagulation level.

Palabras clave: anticoagulación, INR, ácido tranexámico, periodontitis, sangrado postoperatorio.

Key words: anticoagulation, INR, tranexamic acid, periodontitis, postoperative bleeding.

Introducción

Actualmente se ha incrementado en la consulta odontológica de centros hospitalarios la atención de pacientes con una gran diversidad de enfermedades sistémicas, que antes tenían una baja expectativa de vida. Esta situación demanda un amplio conocimiento de medicina estomatológica, por parte del profesional que ejerce en los nosocomios ya que de ellos

depende la continuación de un estado de salud estable, de los diferentes pacientes de riesgo, entre ellos se encuentran los pacientes bajo tratamiento con anticoagulantes orales, cuyos motivos de anticoagulación más comunes son: reemplazo de válvula cardíaca, fibrilación auricular y tromboembolismo venoso.

La modalidad de tratamiento en el paciente anticoagulado que requie-

re procedimientos quirúrgicos se ha basado en estudios realizados hace mucho tiempo, mediados del siglo pasado, a partir de una serie de casos que presentaron sangrado profuso luego de intervenciones quirúrgicas como la exodoncia donde las medidas hemostáticas locales de aquel entonces eran insuficientes para controlar la hemorragia por lo que se debía administrar vitamina K o plasma fresco para detener la hemorra-

gia. En este contexto se creó el protocolo de atención al paciente anticoagulado suspendiendo la warfarina de tres a cuatro días antes de la intervención¹. De esta forma, el día de la consulta, el nivel de coagulación del paciente llega a valores casi normales, la cirugía se lleva a cabo sin mayores complicaciones y la administración de warfarina se reinicia el mismo día de la intervención. Sin embargo, el riesgo de tromboembolismo es latente durante este período de haber suspendido la medicación anticoagulante^{1,2}.

Posteriormente, diversas investigaciones han estudiado la eficacia de las medidas locales para controlar el sangrado postoperatorio en pacientes anticoagulados, todos ellos sea empleando hemostáticos locales^{3,4,5,6,7} o el antifibrinolítico Ácido tranexámico^{3,5,8,9,10,11} han demostrado que no es necesario suspender la medicación anticoagulante antes de la cirugía.

En el presente estudio se ha comprobado la eficacia del ácido tranexámico (agente antifibrinolítico) en colutorio, para controlar el sangrado postoperatorio en pacientes anticoagulados, que no suspendieron su medicación anticoagulante; antes de la cirugía (exodoncia). Además los eventos de sangrado que se presentaron estuvieron más asociados con procesos inflamatorios locales, como la periodontitis, que con el nivel de anticoagulación terapéutico.

Finalmente, la asociación clínica encontrada en el estudio con respecto a la periodontitis fue sustentado con literatura reciente, que ha demostrado una exacerbada expresión del sistema fibrinolítico en el tejido periodontal en estado inflamatorio agudo.

Materiales y Métodos

El presente estudio es de carácter clínico, longitudinal, prospectivo y de casos y controles.

De una población total de pacientes anticoagulados que asistieron a la consulta en el servicio de odontología del Hospital Nacional Guillermo Almenara Irigoyen, seis pacientes por mes en promedio requirieron de procedimientos quirúrgicos, como la exodoncia. El estudio se llevó a cabo desde setiembre del 2002 hasta febrero del 2003 con una muestra de 25 pacientes en el transcurso de este periodo, lo que

equivale al 70% de los pacientes anticoagulados atendidos en el servicio en ese intervalo de tiempo.

La muestra del grupo casos fue de 15 pacientes que asistieron a la consulta, en quienes se realizaron 20 procedimientos, desde noviembre del 2002, hasta febrero del 2003. Todos fueron atendidos en el servicio de odontología y fueron pacientes que se encontraban bajo tratamiento anticoagulante por vía oral y requirieron intervenciones quirúrgicas en el servicio. Mientras la muestra del grupo control lo constituyeron 10 pacientes que fueron evaluados desde setiembre de 2002 hasta octubre del mismo año.

El tipo de muestreo seleccionado fue no probabilístico y por conveniencia debido a que se requirió verificar si el paciente cumplía con los criterios de inclusión.

Se llevó a cabo el estudio luego de que cada paciente firmó el Consentimiento Informado, a la vez el servicio de hematología seleccionó a los pacientes según su estado clínico.

Procedimientos y técnicas

El presente estudio se llevó a cabo considerando un número de pacientes que debían cumplir determinados requisitos.

Aspectos genéricos:

- Verificación de ausencia de enfermedad hepática.

En los resultados de laboratorio de pacientes con antecedentes de enfermedad hepática para determinar si la función hepática se encontraba dentro de valores aceptables. (Perfil Hepático)

- Verificación del intervalo de INR

En los resultados de laboratorio para determinar si el tiempo de protrombina (INR) se encontraba dentro de los valores aceptables para cada grupo (grupo control y casos).

- Verificación de necesidad para profilaxia antibiótica

Según las recomendaciones de la Asociación Americana del Corazón se suministró profilaxia antibiótica en los casos que se requería¹².

- Diagnóstico radiográfico

En las radiografías periapicales para determinar el nivel de compromiso periodontal.

- Diagnóstico clínico:

Descarte de enfermedad periodontal por el nivel de adherencia clínica (NAC).

Donde según el sondaje, se obtuvieron las siguientes escalas:

Sano (0).

Gingivitis: Leve (1), Moderado (2), Severo (3)

Periodontitis: Leve (4), Moderado (5), Severo (6)

- Procedimiento quirúrgico

Empleando las medidas que cada grupo control y casos requirieron.

- Control postoperatorio

Para evaluar el nivel de sangrado en cada grupo sea control o casos si es que se presentó.

Aspectos específicos (método):

Un grupo conformado por hombres y mujeres, por lo general de edad avanzada, fue dividido en un grupo control y otro casos al cual se le intervino sólo cuando los pacientes aceptaron participar en el estudio.

En el grupo casos se realizaron las intervenciones dentales sin interrupción del tratamiento anticoagulante. Las razones por las cuales toman warfarina fueron especificadas (Tabla 1).

La actividad anticoagulante de la warfarina fue evaluado con el INR el día del procedimiento (Tabla 2 y Gráfico 1)

El uso de aspirina y otros antiinflamatorios fue prohibido por lo menos 2 semanas antes de la cirugía previa coordinación con el hematólogo.

El acetaminofen (paracetamol) fue usado como un analgésico postoperatorio y otras drogas antiinflamatorias no esteroideas no fueron empleadas hasta una semana después de la cirugía.

Cada extracción fue realizada con el paciente bajo anestesia local con mepivacaína al 3% y no más de 3 cartuchos (5,4 ml) fueron usados por cada paciente.

El investigador realizó cada una de las extracciones usando botadores y fórceps, después de la extracción, los alvéolos fueron cureteados y todo tejido de granulación fue removido. Las extracciones sin complicaciones

se llevaron a cabo sin levantar un colgajo mucoperiostico. Las extracciones con complicaciones incluyeron el levantamiento de un colgajo mucoperiostico. Si sólo se extrajo un diente, sin colgajo ni alveoloplastia, el procedimiento se consideró como cirugía simple. Si se extrajo uno o varios dientes sin colgajo, y sólo se realizó una alveoloplastia menor, el procedimiento se consideró como cirugía moderada. Si el procedimiento quirúrgico incluyó colgajo y alveoloplastia se consideró cirugía complicada⁵.

Los lechos quirúrgicos se irrigaron posteriormente en el grupo casos con 10 ml de ácido tranexámico al 5%. La solución de ácido tranexámico al 5%, se preparó empleando ampollas de 10 ml al 10%, las que se diluyeron con 10 ml de agua destilada. La solución obtenida fue el ácido tranexámico al 5% que se empleó para irrigación local y colutorio.

Se realizaron los puntos con sutura reabsorbible en ambos grupos de estudio.

Los pacientes fueron instruidos para beber y comer recién dos horas después del procedimiento y que los alimentos hayan sido fríos o tibios y comida blanda por 24 horas. Ningún colutorio, excepto ATX en el grupo casos, debía ser usado. Los pacientes fueron instruidos para enjuagar su boca con 10 ml de la solución de ácido tranexámico (colutorio), durante 2 minutos y después escupirlo, este procedimiento debía realizarse cuatro veces al día por siete días consecutivos. Los pacientes fueron instruidos para acudir al servicio de odontología o al servicio de emergencia del hospital si se presentaba sangrado por más de media hora y no se solucionaba al realizar compresión con una gasa y en el grupo casos la gasa debía estar embebida en ATX.

Los lechos quirúrgicos que presentaron sangrado una hora postextracción fueron considerados como hemorragia o sangrado severo.

El protocolo para el control postoperatorio del sangrado estuvo constituido de varios pasos^{5,9,10}:

- Primero, presión local con gasa embebida en ATX para ser aplicado por media hora.
- Segundo, si no se contuvo el sangrado, el segundo curetaje se realizó con el paciente bajo anestesia local y la hemostasia se

logró con irrigación de ATX y sutura.

- Tercero, si el sangrado continuaba, se debía instaurar un tratamiento sistémico con plasma fresco y vitamina K (1 mg).

Todos los pacientes fueron examinados una semana postextracción.

El criterio empleado para comparar el efecto de los dos regímenes fue la presencia de sangrado que requiriera tratamiento tras la cirugía. Además, se incluyó una clasificación de niveles de sangrado que se correlacionará con las medidas empleadas para controlar el sangrado, así:

Sangrado leve se denominó cuando el control del sangrado se obtuvo sólo con el primer paso del protocolo previamente mencionado. Sangrado moderado, cuando el control del sangrado se obtuvo con el segundo paso del mismo protocolo y sangrado severo cuando el control del sangrado recién se obtuvo con medidas sistémicas.

Análisis estadístico

Las diferencias estadísticas entre los dos grupos de tratamiento en distribución de edad, sexo, valores de INR y sangrado postoperatorio que requirieron tratamiento, se analizaron con el test de Mantel-Haenzel. La significancia estadística se definió como un valor de $p < 0,05$

Resultados

El total de pacientes que accedieron a participar en el estudio fue 25, de los cuales 10 pertenecieron al Grupo Control y 15 del Grupo Casos. Cinco de los pacientes del Grupo Casos participaron 2 veces en el estudio, de esta forma se completaron los 20 procedimientos para evaluar el tratamiento con Ácido Tranexámico. El estudio se llevó a cabo desde setiembre de 2002 hasta febrero de 2003.

En el Grupo Control, pacientes que suspendieron la warfarina tres días antes de la cirugía, luego de la exodoncia se realizó el curetaje y sutura, siendo este procedimiento el tratamiento convencional. En el Grupo Casos, pacientes que no suspendieron la warfarina antes de la cirugía, luego de la exodoncia se realizó el curetaje e irrigación del campo quirúrgico con Ácido Tranexámico previo a la sutura, siendo este procedimiento el tratamiento en evaluación.

En la tabla 1 se exponen las indicaciones de tratamiento anticoagulante en los dos grupos en estudio. El nivel de anticoagulación (INR) para cada grupo fue determinado el mismo día de la extracción y se expone en la tabla 3 al igual que en el gráfico 1.

En la tabla 3 se expone el estado periodontal y la incidencia de sangrado postoperatorio.

El sangrado postoperatorio se produjo en cuatro de los veinte procedimientos realizados en el Grupo de Casos y ninguno del Grupo Control. Según el nivel de sangrado y de resolución del mismo, dos fueron sangrado leve y dos sangrado moderado. Los dos casos de Sangrado Leve (INR: 1,6 y 2,16) se solucionaron con la compresión de una gasa embebida en ATX por media hora y sin necesidad de acudir al servicio de cirugía bucal del hospital. Pero los dos casos de sangrado moderado (INR: 1,89 y 3,16) requirieron de nuevo curetaje, irrigación del lecho quirúrgico con ATX y sutura, en ambos casos al quinto día postoperatorio.

En uno de los casos que presentó sangrado moderado (INR:1,89) el paciente acudió al servicio al quinto día de la cirugía manifestando haber experimentado un ligero sangrado en la madrugada del mismo día que logró detenerlo luego de la aplicación de una gasa embebida en ATX, pero el coágulo formado era superficial generando incomodidad en el paciente. En el momento de ser atendido en el servicio, el paciente informó también que había empleado hasta ese momento tres gasas embebidas en ATX en diferentes momentos porque el coágulo formado se perdía al cabo de un tiempo.

Durante la evaluación se pudo apreciar que sólo el alveolo del diente extraído por severa periodontitis supurativa presentaba el coágulo inestable y superficial. Al paciente se le había realizado dos exodoncias, colgajo y alveoloplastia. Se procedió a la eliminación del coágulo y curetaje del alveolo, posteriormente se irrigó el lecho quirúrgico con ATX y se suturó. La hemostasia fue completa luego de un corto período de compresión con gasa embebida en ATX. El paciente fue evaluado a la semana de la segunda intervención y la cicatrización fue normal.

En el segundo caso (INR: 3,16) el paciente llegó al servicio con sangrado continuo que requirió la intervención

inmediata. Al realizarse un nuevo curetaje, se encontró tejido de aspecto necrótico que evitaba la curación completa del lecho quirúrgico, tras el retiro de este tejido, curetaje meticuloso del alveolo e irrigación del mismo con ATX se suturó nuevamente y la hemostasia fue inmediata. El paciente se retiró del servicio una hora después de la intervención presentando hemostasia completa de la zona intervenida y se le indicó continuar con los enjuagues de ATX los dos días restantes del tratamiento. Posteriormente el paciente fue evaluado a la semana de la segunda intervención encontrándose el lecho quirúrgico en proceso normal de cicatrización.

Al realizar el control postoperatorio, la única complicación registrada aparte del sangrado fue el hemato-

ma postquirúrgico en el paciente que experimentó sangrado leve y se le realizó una cirugía complicada (INR:2,16).

Discusión

Los resultados obtenidos en el presente estudio son compatibles con los resultados de otras investigaciones^{8,10} ya que no existe diferencia estadísticamente significativa ($p > 0,05$) en la incidencia de sangrado entre los grupos de tratamiento, teniendo en cuenta además que en este estudio se clasificó como Sangrado Leve al sangrado controlado mediante medidas locales como la aplicación de gasa embebida en ATX por 30 minutos y sin necesidad de acudir al servicio de cirugía bucal del hospital. Este tipo de sangrado no fue considerado en otros estudios^{3,5,8,9,10} como parte de los casos que presentaron sangrado

postoperatorio y mas bien consideraron sólo a los pacientes que requirieron tratamiento luego de acudir a su respectivo centro hospitalario, los cuales correspondían según el presente estudio a los niveles de sangrado moderado y severo. Considerando esta diferencia en los casos de sangrado se puede afirmar que si se sigue el criterio empleado en otras investigaciones^{3,5,8,9,10}, este estudio sólo presentó dos casos de sangrado, los que fueron atendidos en el servicio de cirugía bucal del hospital y controlados con medidas locales únicamente.

Respecto al período de suspensión del anticoagulante oral en el Grupo Control, dos investigaciones previas tuvieron similitud con este estudio, los cuales fueron realizados por Gaspar⁵ y Borea⁸. En el primero, la suspensión del anticoagulante fue de tres días obteniendo un intervalo de INR de 1,25 a 1,9, y en el segundo estudio no se especificó el periodo de suspensión donde obtuvieron un intervalo de INR de 1,5 a 2,5. Mientras que el grupo control del presente estudio obtuvo un intervalo de INR de 0,99 a 1,26 luego de tres días de suspender el anticoagulante, lo que supone una mayor capacidad hemostática por lo tanto una tendencia mínima al sangrado postoperatorio lo que no ocurrió en los grupos control de las otras investigaciones.

Los resultados demostraron una diferencia estadísticamente significativa ($p < 0,05$) del INR entre los grupos Casos y Control del presente estudio.

Además la investigación de Gaspar y col.⁵ empleó un hemostático local (Celulosa oxidada) en los dos grupos, tanto Control como Casos, antes de suturar.

También, un aspecto de interés relacionado con otras investigaciones previas^{3,5,10} donde los casos de sangrado no controlables con compresión de gasa tuvieron que acudir al centro hospitalario, donde fueron tratados con hemostáticos locales (celulosa oxidada o esponja de gelatina reabsorbible) para controlar el sangrado, mientras que en el presente estudio se logró controlar los casos de sangrado sólo con medidas locales como curetaje, aplicación del ATX en el lecho quirúrgico y sutura sin requerir de hemostáticos locales como en otras investigaciones.

Tabla 1. Indicaciones de tratamiento anticoagulante

Indicaciones	Número de Pacientes	
	Grupo Control	Grupo Casos
Reemplazo de Válvula Cardíaca	7	9
Tromboembolismo	1	1
Estenosis Mitral		1
Fibrilación Auricular	2	4

Tabla 2. Nivel de anticoagulación

Tiempo de Protrombina (INR)	Grupo Control (Medicación anticoagulante interrumpida)	Grupo Casos (Medicación anticoagulante continuada)
Rango antes de la operación	0,99 - 1,26	1,6 - 4,66
Media antes de la operación	1,13	2,53

Gráfico 1. Distribución de los niveles de anticoagulación según grupos de estudio

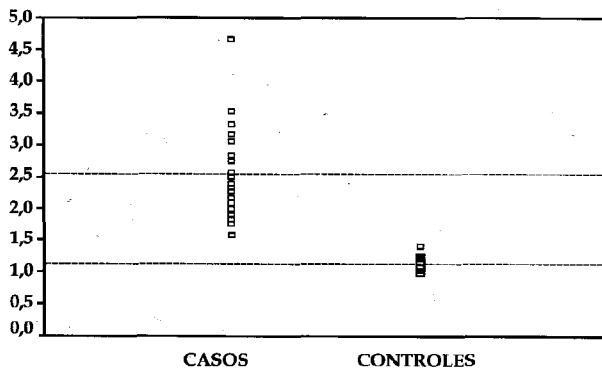


Tabla 3. Estado periodontal y sangrado postoperatorio

Estado Periodontal		Grupo Control	Grupo Casos
Sano	Nº de procedimientos	1	2
	Sangrado Postoperatorio	0	0
Gingivitis	Nº de procedimientos	3	1
	Sangrado Postoperatorio	0	0
Periodontitis	Nº de procedimientos	6	17
	Leve		2
	Sangrado Moderado	0	2

Los resultados de este estudio corroboraron que el estado periodontal influye en el sangrado postoperatorio más que el valor de INR prequirúrgico, así lo afirmaron también Blinder y col.³ quienes fueron los únicos que mencionaron el motivo de la extracción dental (enfermedad periodontal o caries profunda), además informaron que los casos de sangrado se asociaban a severa periodontitis, dato no proporcionado por otras investigaciones^{5,8,9,10,11}. Al respecto y a la luz de los conocimientos actuales sobre la actividad fibrinolítica del tejido periodontal inflamado, como en el caso de la periodontitis, se sabe ahora del incremento significativo de los componentes del Sistema Activador del Plasminógeno (S.A.P.), principalmente el Activador del Plasminógeno tipo Tisular(t-PA) y el Inhibidor del Activador del Plasminógeno 2(PAI-2) a este nivel, lo que podría ayudar a explicar los casos de sangrado postoperatorio debido a severa periodontitis.

En esta investigación se presentaron dos casos de sangrado leve y dos de sangrado moderado, y los cuatro presentaron diferentes grados de compromiso periodontal. Uno presentó periodontitis crónica, otro periodontitis aguda supurativa (severa periodontitis) y los otros dos casos fueron remanentes radiculares.

En el caso de severa periodontitis, el sangrado se presentó sólo en el alveolo del diente con periodontitis aguda supurativa(INR:1,89) confirmando así lo expresado en otras investigaciones^{3,13} que dicen literalmente:

«En el caso de extracciones múltiples, el sangrado postoperatorio no ocurre en todos los sitios de extracción, mas bien esto suele ocurrir sólo en un sitio, frecuentemente asociado con severa periodontitis».

Esta asociación tiene un sustento racional a partir de estudios seriados del S.A.P. en el tejido periodontal, principalmente en la periodontitis,

realizados por Bertil Kinnby y Yin Xiao^{14,15,16,17,18,19}.

Los componentes del S.A.P., particularmente el t-PA y el PAI-2, pueden cumplir un rol muy importante en los eventos de sangrado postoperatorio, especialmente en pacientes anticoagulados ya que este grupo de pacientes requiere de un tiempo más prolongado para formar un coágulo estable por lo mismo que las dosis terapéuticas de warfarina disminuyen entre el 30 y 50% la cantidad total de cada factor de la coagulación dependiente de vitamina K (factores II, VII, IX y X) además las moléculas que se secretan son subcarboxiladas lo que da por resultado una disminución de su actividad biológica.

Además, si consideramos la sobreexpresión del t-PA y PAI-2 en la periodontitis, cuyos valores llegan en el fluido crevicular gingival (FCG) a 730 y 2300 ng/ml respectivamente, estos valores equivalen a 150 y 500 veces sus respectivas concentraciones plasmáticas¹⁹, se puede establecer un claro vínculo entre estos componentes del S.A.P. intensificados en la enfermedad periodontal y la susceptibilidad de los pacientes anticoagulados para desarrollar eventos de sangrado durante etapas agudas de la enfermedad periodontal o posterior a una cirugía (como la exodoncia), toda vez que el objetivo principal del t-PA es la conversión del plasminógeno en plasmina, el cual tiene la capacidad de degradar diversos factores de la coagulación, entre ellos el fibrinógeno, factor II, factor V, factor VIII y factor XII. Considerando la reducida concentración del factor II esta asociación toma mayor seriedad en pacientes anticoagulados.

Por otro lado, si bien el tejido periodontal posee sus propios mediadores antifibrinolíticos como el PAI-2²⁰ y pese al fino y estrecho equilibrio entre los componentes del S.A.P., aún así existen estadios pato-

lógicos donde este balance puede ser alterado al demostrarse²¹ que las bolsas periodontales en progresión presentan una mayor concentración del t-PA que las bolsas estables, por lo tanto la capacidad antifibrinolítica del PAI-2 se vería insuficiente para compensar la exacerbada actividad del t-PA en producir plasmina a partir del plasminógeno.

Es justo en este medio inflamatorio-fibrinolítico donde el ácido tranexámico (ATX) cumpliría un papel esencial en compensar el desequilibrio de los componentes del S.A.P. y proveer así un mecanismo antifibrinolítico exógeno, el cual ha sido demostrado clínicamente en este estudio. Sin embargo, cabe señalar que esta acción antifibrinolítica del ATX esta limitada a las capas superficiales de la zona intervenida por lo que el tratamiento meticuloso del campo quirúrgico antes de la sutura cobra particular relevancia ya que ha sido demostrado la elevada expresión del t-PA en el epitelio de unión y sulcular así como en el tejido conectivo gingival inflamado^{15,19}.

Otros estudios^{10,11} mencionaron una significativa capacidad fibrinolítica de la saliva; sin embargo, otras investigaciones demostraron lo contrario²², además la concentración de los componentes del S.A.P. en saliva es muy inferior comparado al del FCG¹⁸ lo cual sugiere que la actividad fibrinolítica que promueve el sangrado postoperatorio en pacientes anticoagulados esta más relacionada a la producción local (periodonto) de los componentes del S.A.P.

En el presente estudio, el segundo caso de sangrado moderado (INR: 3,16) se presentó en un paciente que llegó al servicio con sangrado continuo del lecho quirúrgico, cuya causa aparentemente fue el tejido de aspecto necrótico hallado en el alveolo, ya que después del curetaje, irrigación con ATX sobre el campo quirúrgico y sutura, la hemostasia fue prácticamente inmediata. La brusca obtención de la hemostasia mediante medidas locales únicamente, sin reducir el INR ni otro tratamiento adicional, sugiere un importante papel que cumplirían las citosinas inflamatorias como IL-1beta y FNT-alfa en un medio inflamatorio, los cuales a su vez regulan positivamente la expresión de los componentes del S.A.P.²³

Conclusiones

- Procedimientos como las exodoncias deben ser realizados en pacientes anticoagulados dentro de niveles terapéuticos de anticoagulación empleando colutorios de ácido tranexámico.
- El Sistema Activador del Plasminógeno podría jugar un rol importante en los eventos de sangrado postoperatorio de pacientes anticoagulados con enfermedad periodontal.
- A mayor complejidad de la cirugía, mayor probabilidad de sangrado postoperatorio.

Referencia Bibliográfica

1. Akbarian et al. Thromboembolic Complications of Prosthetic Cardiac Valves. *Circulation*. 1968; 37: 826-31
2. Ramstrom et al. Prevention of postsurgical bleeding in oral surgery using tranexamic acid without dose modification of oral anticoagulants. *J Oral Maxillofac Surg*. 1993; 51: 1211-16.
3. Blinder et al. Dental extractions in patients maintained on continued oral anticoagulant. *Oral Surg Oral Med Oral Pathol Oral Radiol Endod*. 1999; 88: 137-40.
4. Bodner et al. Efficacy of fibrin sealant in patients on various levels of oral anticoagulant undergoing oral surgery. *Oral Surg Oral Med Oral Pathol Oral Radiol Endod*. 1998; 86: 421-4.
5. Gaspar y cols. Empleo de colutorios de ácido tranexámico para prevenir la hemorragia postoperatoria en pacientes de cirugía oral que toman medicación anticoagulante. *Quintessence (ed. Esp.)* 1998; 11: 255-59.
6. Haze et al. Inhibition of tissue plasminogen activators and urokinase by human saliva. *Oral Surg Oral Med Oral Pathol*. 1994; 77: 356-61.
7. Xiao et al. Detection of tissue plasminogen activator (t-PA) and plasminogen activator inhibitor 2 (PAI-2) in gingival crevicular fluid from healthy, gingivitis and periodontitis patients. *J. Clin. Periodontol*. 2000; 27: 149-56.
8. Borea et al. Tranexamic acid as a mouthwash in anticoagulant-treated patients undergoing oral surgery. *Oral Surg Oral Med Oral Pathol*. 1993; 75: 29-31
9. Scully et al. Oral surgery in patients on anticoagulant therapy. *Oral Surg Oral Med Oral Pathol Oral Radiol Endod*. 2002; 94: 57-64.
10. Souto et al. Oral surgery in anticoagulated patients without reducing the dose of oral anticoagulant. *J Oral Maxillofac Surg*. 1996; 54: 27-32.
11. Wahl et al. Dental Surgery in Anticoagulated Patients. *Arch Intern Med*. 1998; 158: 1610-6
12. Dajani et al. Prevention of Bacterial Endocarditis. *JAMA*. 1990; 264: 2919-22.
13. Sindet-Pedersen et al. Hemostatic effect of Tranexamic Acid mouthwash in anticoagulant treated patients undergoing oral surgery. *N. Engl. J Med*. 1989; 320: 840-3.
14. Kinnby et al. Localization of plasminogen activators and plasminogen-activator inhibitors in human gingival tissue demonstrated by immunohistochemistry and in situ hybridization. *Arch Oral Biol*. 1999; 44:1027-34.
15. Kinnby et al. Tissue plasminogen activator (t-PA) and placental plasminogen activator inhibitor (PAI-2) in gingival fluid from 8-9-year-old children. *Scand J Dent Res*. 1993; 101: 279-81.
16. Kinnby et al. Aggravation of gingival inflammatory symptoms during pregnancy associated with the concentration of plasminogen activator inhibitor type 2 (PAI-2) in gingival fluid. *J Periodont Res*. 1996; 31: 271-7.
17. Kruihof et al. Biological and Clinical Aspects of Plasminogen Activator Inhibitor Type 2. *Blood*. 1995; 86(11): 4007-24.
18. Xiao et al. Immunohistochemical demonstration of the plasminogen activator system in human gingival tissue and gingival fibroblasts. *J Periodont Res*. 1998; 33: 17-26.
19. Ziffer et al. Profound bleeding after dental extractions during dicumarol therapy. *N. Engl. J. Med*. 1957; 256: 351-3.
20. Olofsson et al. Plasminogen activating capacity in gingival fluid from deteriorating and stable periodontal pockets. *J periodont Res*. 2002; 37: 60-5.
21. Poller et al. Evidence for «Rebound» hypercoagulability after stopping anticoagulants. *The Lancet*. 1964; 62-4.
22. Kinnby et al. The plasminogen-activating system in gingival fluid from adults. *Scand J Dent Res*. 1994; 102:334-41.
23. Lindberg et al. The localization of the relaxed form of plasminogen activator inhibitor type 2 in human gingival tissue. *Histochem Cell Biol*. 2001; 116: 447-52

e-mail:cmendezvisag@hotmail.com