

CAMBIOS HISTOMETRICOS DEL EPITELIO DE LA MUCOSA PALATINA EN PACIENTES PORTADORES DE PROTESIS COMPLETA

Romel Armando Watanabe Velásquez*

Resumen

Con la finalidad de observar las variaciones en las dimensiones del epitelio y su capa córnea, así como el grado de queratinización de la mucosa palatina por el uso de prótesis completa, se realizó un estudio en seis pacientes edéntulos totales no portadores de prótesis completa. Se realizaron biopsias de la mucosa palatina antes de la confección, y 60 días después de la instalación de las prótesis completas. Las muestras biopsiadas fueron fijadas en formol neutro y coloreadas con Hematoxilina eosina, y Acido peryódico Shiff. Las mediciones se hicieron usando un ocular micrométrico, y los resultados fueron sometidos a análisis estadístico, observando lo siguiente: a) Con el uso de prótesis completa se produce una reducción del grosor del epitelio y la capa córnea de la mucosa palatina, no significativos estadísticamente según la prueba t de Student ($p < 0.05$), b) El uso de prótesis completa produce una tendencia a la paraqueratinización de la mucosa palatina, resultando estadísticamente significativo según la prueba del chi cuadrado ($p < 0.05$), c) Estos cambios forman parte del proceso de adaptación funcional de la mucosa palatina ante el uso de prótesis completa.

PALABRAS CLAVES: Cambios Histométricos. Epitelio mucosa palatina. Prótesis Completa.

Summary

With the purpose to observe the variations the dimensions of the eptely and the cover of the cornea, as well as the grade of querationation of the tipper mucous for the use of complete prothesys. Biopsip of tippermucous were done before the work and 60 daip after the installation of the complete prothesys the samples of the biopsip were fixed in metodo from and coloured urtle Hematoxilina and acido peryodico. The measur em were alone, using a micrometric ocular and the results were subject to analipsis statisteis, observing the follo wing a) Wilte the use of complete pro thesey a reduction of the thi cknessof epitely produced and also of the cave of the cave of the cornea of the tipper mucous, with no significance stadistically according the proof of student ($p 0.5$). b) The use of complete prothesys produces a tendencice of paraqueratinization of the tipper mucous, with no significances according to the prof chi cuadrado ($p 0.05$). c) These changes are part of the process of adaption of the tipper mucous before the use of complete prothesys.

Key word: Histomatric changes. Epitely of the tipper mucous. Complete Prothesys.

* Magister Profesor Asociado Departamento Academico Estomatología Rehabilitadora. Facultad de Odontología. UNMSM.

INTRODUCCION

Los objetivos básicos de la Prostodoncia Total son la restitución de la función masticatoria, la estética, y el mantenimiento de la salud del paciente. En el tratamiento de pacientes edéntulos, el problema básico se debe a la diferencia entre las formas en que los dientes naturales y los dientes artificiales se adhieren a los tejidos de soporte. En el caso de prótesis completas, la membrana mucosa es forzada a cumplir la misma función que los ligamentos periodontales, que proporcionan soporte a los dientes naturales. El objetivo de esta investigación es determinar cuáles son los cambios histométricos que ocurren a nivel del epitelio de la mucosa masticatoria, la cual se observa clínicamente sin alteraciones, ya que el conocimiento de la anatomía microscópica de esta mucosa tiene implicaciones clínicas directas para el odontólogo, y afecta el éxito al realizar el tratamiento de este tipo de pacientes.

ANTECEDENTES

OSTLUND (5) en 1950 realizó biopsias de mucosa palatina en pacientes portadores y no portadores de prótesis completa, encontrando una reducción del grosor y finalmente desaparición de la capa córnea del epitelio, con signos de paraqueratosis.

KAPUR (2) en 1963 realizó biopsias antes y después del uso de prótesis completas, encontrando un engrosamiento de la capa córnea del epitelio de la mucosa masticatoria.

MARKOV(3) en 1968 comparó biopsias de mucosa palatina de pacientes no portadores y otros pacientes portadores de prótesis completa, con diferentes tiempos de uso, concluyendo que el grado de queratinización de la mucosa en contacto con las dentaduras es inversamente proporcional al tiempo de uso de ellas.

NEDELMAN (4) en 1970 realizó biopsias en pacientes portadores y no portadores de prótesis completa, encontrando adelgazamiento de la capa córnea de la mucosa masticatoria de los pacientes portadores.

JANI (1) en 1976 investigó biopsias de mucosa palatina antes y después del uso de prótesis completas, encontrando un engrosamiento de la capa córnea y de todo el epitelio.

WATSON Y MAC DONALD(8) en 1982 realizaron biopsias de mucosa palatina de pacientes portadores y no portadores de prótesis completas, concluyendo que la capa córnea del epitelio sufre un

adelgazamiento con el uso de las dentaduras, además de producirse un menor grado de queratinización.

ROSLINDO y col (6) en 1990 realizaron nuevos estudios al respecto, antes y después del uso de prótesis completas, encontrando adelgazamiento de la capa córnea del epitelio de la mucosa palatina, con tendencia a la paraqueratinización.

OBJETIVOS

OBJETIVO GENERAL

Determinar los cambios histométricos del epitelio de la mucosa masticatoria palatina producida en pacientes portadores de prótesis completa.

OBJETIVOS ESPECIFICOS

- a) Determinar el espesor del epitelio de la mucosa masticatoria luego de transcurridos 60 días de la instalación de las prótesis completas.
- b) Determinar el espesor de la capa córnea del epitelio de la mucosa masticatoria palatina luego de 60 días de la instalación de las prótesis completas.
- c) Determinar el grado de queratinización epitelial de la mucosa masticatoria palatina luego de 60 días de la instalación de las prótesis completas.

HIPOTESIS

"El uso de prótesis completas produce cambios histométricos en el epitelio de la mucosa masticatoria palatina, los cuales forman parte del proceso de adaptación funcional ante su uso."

MATERIALES Y METODO

TIPO DE ESTUDIO.

Analítico, in vivo, prospectivo y longitudinal en el tiempo.

POBLACION.

Pacientes edéntulos totales que acuden al servicio de la Clínica Central de la Facultad de Odontología de la Universidad Nacional Mayor de San Marcos.

MUESTRA.

10 pacientes seleccionados intencionalmente, para o cual se consideraron los siguientes criterios de inclusión:

- a) No haber usado ningún tipo de prótesis

removible anteriormente.

- b) Tener buen estado de salud general,
- c) Poseer reborde alveolar clínicamente favorable.
- d) Tener mucosa bucal sin alteraciones patológicas clínicamente detectables.

METODOLOGIA.

Seleccionados los pacientes, se le elaboró la Historia Clínica de Atención Integral en los formatos de la Facultad de Odontología de la U.N.M.S.M., que incluye exámenes clínicos, exámenes radiográficos de tipo oclusal, y modelos de estudio. La investigación contempló dos fases de evaluación a través de biopsias de la mucosa masticatoria palatina. La primera fase, antes de la instalación de las prótesis completas, constituyen el grupo control de cortes histológicos. Para esto, los pacientes fueron biopsiados, obteniéndose una muestra de mucosa palatina de aproximadamente 2mm, de la región del 1° molar superior derecho, a un cuarto de la distancia entre la cresta del reborde y la línea media o rafe palatino; muestra de tejido que incluye mucosa, lámina propia y una porción de submucosa. Los tejidos biopsiados fueron fijados en formol neutro durante 24 horas. Luego del procesado histológico convencional las muestras fueron incluidas en parafina, y cortadas en ángulo recto a la superficie del epitelio. Los cortes fueron coloreados con Hematoxilina eosina, y con el Acido peryódico Schiff. las mediciones del grosor del epitelio y de la capa córnea se realizaron mediante observación microscópica, utilizando un ocular de 10X micrométrica, y un objetivo de 10X, obteniendo un aumento final de 100X. el ácido peryódico Schiff nos permitió observar con mayor exactitud el grado de queratinización epitelial.

Para todos los pacientes seleccionados fueron confeccionadas las prótesis completas, superior e inferior, con dientes artificiales de esquema oclusal no anatómico o monoplano. Se les impartieron instrucciones en lo referente a su alimentación, higiene y uso de las prótesis, y se realizaron controles sucesivos, los necesarios hasta conseguir el total confort de los pacientes.

La segunda fase de la investigación se realizó

después de 60 días de instaladas las prótesis completas, y de haber sido utilizadas con total confort por los pacientes, los cuales fueron biopsiados por segunda vez, obteniéndose muestras del lado izquierdo en la misma región referida (1° molar superior), bajo las mismas condiciones metodológicas, constituyendo el grupo prueba de cortes histológicos.

PROCESAMIENTO DE LOS DATOS.

Los datos correspondientes a los aspectos histológicos microscópicos de la mucosa, antes y después del uso de las prótesis completas, se recolectaron mediante las fichas de información individual y de información grupal (ver anexos, las que nos permitieron elaborar una base de datos. el análisis estadístico de los resultados se realizó con el soporte del software Stat Graphic. Se emplearon las pruebas estadísticas: prueba t de Student, prueba del chi cuadrado.

RESULTADOS

Resultados antes del uso de Prótesis Completas. Se observó un promedio de grosor epitelial de 269.40 micras, siendo los pacientes de sexo masculino los que presentan el epitelio más grueso que el sexo femenino, y el epitelio se encuentra más delgado según se incrementa la edad de los pacientes.

La capa córnea con un valor promedio de 24.47 micras, donde los valores más altos correspondieron también al sexo masculino, y se encontró que a mayor edad la capa córnea se muestra más gruesa. La queratinización de la mucosa masticatoria palatina observada fue de tipo completa (ortoqueratinización) en un 83.33% de los casos estudiados.

Resultados después del uso de Prótesis Completas. El valor promedio observado del grosor epitelial fue de 229.31, notándose que a medida que aumenta la edad de los pacientes disminuye el grosor del epitelio, manteniéndose la relación de mayor grosor en los pacientes de sexo masculino.

La capa córnea también modificó sus valores,

PACIENTE	EDAD	SEXO	ANTES	DESPUES	VARIACION	%
1	62	Femenino	314.93	196.70	-118.23	-37.55
2	68	Masculino	246.14	225.24	-20.90	-8.50
3	62	Femenino	241.55	179.89	-61.66	-25.53
4	62	Femenino	223.20	201.29	-21.91	-9.82
5	63	Femenino	290.98	244.10	-46.88	-16.11
6	47	Masculino	299.64	328.69	+29.05	+9.70
x =			269.4	229.31	-40.08	-14.87

Tabla 1.- Mediciones del epitelio de mucosa masticatoria antes y después del uso de p. completas. Limas. 1997

PACIENTE	EDAD	SEXO	ANTES	DESPUES	VARIACION	%
1	62	Femenino	33.12	11.82	-21.30	-64.31
2	68	Masculino	32.21	7.64	-24.57	-76.28
3	62	Femenino	12.74	7.64	-5.10	-40.03
4	62	Femenino	25.48	32.21	+6.73	+26.41
5	63	Femenino	25.48	25.48	0	0
6	47	Masculino	17.84	7.74	-10.10	-56.61
x =			24.47	15.42	-9.05	-36.98

Tabla 2.- Mediciones de la capa córnea antes y después del uso de p. completas. Lima. 1997

PACIENTE	EDAD	SEXO	FREC. USO	ANTES	DESPUES
1	62	Femenino	Periódico	Completa	Completa
2	68	Masculino	Constante	Completa	Incompleta
3	62	Femenino	Periódico	Completa	Incompleta
4	62	Femenino	Periódico	Incompleta	Incompleta
5	63	Femenino	Periódico	Completa	Incompleta
6	47	Masculino	Periódico	Completa	Completa

Tabla 3.- Grado de queratinización de mucosa masticatoria antes y después del uso de p. completas. Lima. 1997

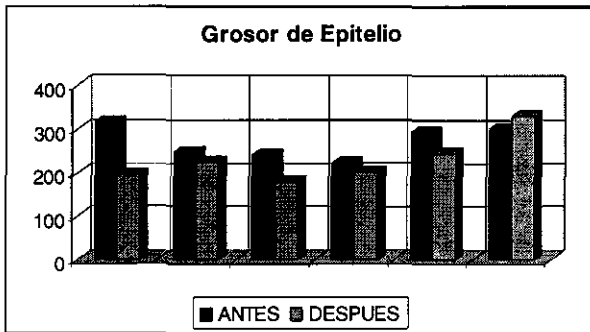


Grafico 1.- Grosor de epitelio

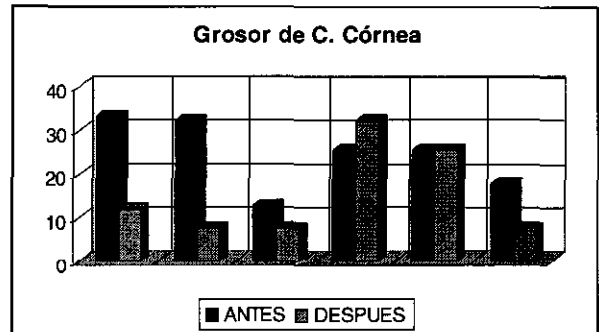


Grafico 2.- Grosor de C. Córnea

encontrándose un promedio de 15.42 micras. Los valores de las mediciones de mayor grosor correspondieron a pacientes de sexo masculino, y a mayor edad se encuentra una capa córnea más gruesa.

El tipo de queratinización de la mucosa después del uso de dentaduras fue incompleta (paraqueratinización) en 66.66% de los casos, mientras que en el resto fue de tipo completo pero con tendencia marcada hacia la paraqueratinización. Comparación de los resultados obtenidos. Los resultados nos muestran un adelgazamiento tanto de todo el epitelio de la mucosa masticatoria como de su capa córnea como consecuencia del uso de Prótesis Completas, pero sometidos a la prueba t de Student, se encontró que los cambios en sus dimensiones no son estadísticamente significativos, en un nivel de confianza de 95%. Los resultados de los cambios a nivel del grado de queratinización sometidos a la prueba de chi cuadrado, sí nos muestra significancia estadística, en un nivel de confianza de 95%.

DISCUSION

El valor promedio del grosor epitelial observado antes de usar prótesis completa fue de 269.40 micras, valor muy cercano a 268.90 micras obtenido por Watson y MacDonald(8). También encontramos que a mayor edad la mucosa se muestra más delgada, tal como manifiestan varios autores como Zarb (10), efecto que se atribuye al envejecimiento, donde ocurre atrofia de mucosas, más aún en el caso de pacientes femeninos que atraviesan la menopausia. El valor promedio observado del grosor de la capa córnea antes de usar dentaduras fue de 24.47 micras, valor cercano a 20.4 micras observado por Roslindo (6). Nuestros resultados nos muestran que la capa córnea tiende a engrosar con la edad, coincidiendo con Roslindo (6), Nedelman (4) y Watson y MacDonald(8). La queratinización de la mucosa antes del uso de prótesis es mayormente de tipo completa, pero también encontramos ocasionalmente una queratinización incompleta, tal como lo manifestó Kapur (2) en sus investigaciones.

Al analizar los resultados obtenidos después del uso de prótesis Completas, encontramos que se produjo un adelgazamiento del epitelio de la mucosa masticatoria, con un valor promedio de 229.31 micras, muy próximo al valor de 228 micras observado por Watson y MacDonald(9), y cercano a 240.40 micras encontrado por los mismos investigadores(8). El adelgazamiento del epitelio sería una respuesta adaptativa normal frente a la situación de cubierta continua por parte de las prótesis completas, además de la transmisión de las fuerzas oclusales que se transforman en presión sobre la mucosa masticatoria. Es también conocido que la presión que se ocasiona al masticar con las dentaduras ocasiona una disminución del flujo sanguíneo.

La capa córnea también experimentó un adelgazante, es así que encontramos un valor promedio de 15.42 micras, muy cercano a 14.9 micras observado por Roslindo(6), 13.8 micras observado por Watson y MacDonald(8), y 17.8 micras observado por Van Scotter(7). Este resultado de adelgazamiento de la capa córnea difiere de las investigaciones de Kapur(2) y Jari(1), quienes observaron un engrosamiento de ella como consecuencia del uso de prótesis completas.

El adelgazamiento de la capa córnea también respondería a las fuerzas que se transmiten a la mucosa a través de las bases de las dentaduras, las cuales ocasionan presión y disminución de la vascularización. Además, el hecho de cubrir la mucosa masticatoria con las prótesis implica privarle del estímulo y el frote constante de la lengua y los alimentos.

En cuanto al grado de queratinización, nuestros resultados indican que el uso de prótesis completas ocasiona una tendencia hacia la paraqueratinización del epitelio de la mucosa masticatoria, observación también hecha por Roslindo(6), Watson y MacDonald(8) y Markov(3).

Las variaciones producidas y observadas a nivel del grosor epitelial y de su capa córnea no fueron estadísticamente significativos. Los cambios a nivel del grado de queratinización si mostraron significancia estadística.

CONCLUSIONES

1. El uso de las prótesis completas produce variaciones histométricas a nivel del epitelio y su capa córnea, en la mucosa masticatoria palatina.
2. Se observó una disminución en los valores del grosor del epitelio, en un promedio de 14.87% de reducción, pero sin significancia estadística.
3. La capa córnea también experimenta una disminución en sus medidas, en un promedio de 36.98% de reducción, no significativo estadísticamente.
4. El grado de queratinización varía por el uso de prótesis completas, observándose una tendencia hacia la paraqueratinización, resultado que sí es significativo estadísticamente.
5. Los cambios observados a nivel del epitelio, capa córnea y grado de queratinización, forman parte del proceso de adaptación funcional de la mucosa masticatoria palatina ante el uso de prótesis completas.

BIBLIOGRAFIA

- * **JANI, R.M.; BHARGAVA K. A.** Histologic of palatal mucosa before and after wearing complete dentures. J. Prosthet. Dent.; 36:254-260, 1976.
- * **KAPUR, K.; SHHKLAR, G.** The effect of complete dentures on alveolar mucosa J. Prosthet. Dent., 13: 1030-1037, 1963.
- * **MARKOV, N.J.** Cytologic study of keratinization under complete dentures. J. Prosthet. Dent., 20:8-13, 1968.
- * **NEDELMAN, C.; GOMER, S.; BERNICK, S.** The alveolar ridge mucosa in denture and non-denture wearers. J. Prosthet. Dent., 23: 265-273, 1970.
- * **OSTLUND, S.G.** The effect of complete dentures on the gum tissues: a histological and histopathological investigation. Acta odont. Scand., 16: 1-36, 1958.
- * **ROSLINDO, NELSON; LIA RAPHAEL; UTRILLA, LIDIA; BALDUCCI, ELENY; RAMALHO, LIZETI; BENATTI, CARLOS; COMPAGNONI, MARCO A.** Estudio histológico comparativo de la mucosa palatina en pacientes portadores de prótesis totales antes y después de la instalación de nuevas prótesis. Rev. Odont. UNESP, São Paulo, 19: 85-96, 1990.
- * **VAN SCOTTER, D.E.; BOUCHER, L.J.** The effect of denture base materials on the stratum corneum. J. Prosthet. Dent., 15: 45-53, 1965.
- * **WATSON, I.B. & MACDONALD, D.G.** Oral mucosa and complete dentures. J. Prosthet. Dent., 47: 133-140, 1982.
- * **WATSON, I.B. & MACDONALD, D.G.** Regional variations in the palatal mucosa of the edentulous mouth. J. Prosthet. Dent., 50: 853-859. 1983.
- * **ZARB-BOLENDER-HICKEY-CARLSSON.** Prostodoncia Total de Boucher. Décima edición. Editorial Interamericana - Mc Graw - Hill. 1994. P. 3-18, 28-46, 482.