

Ocurrencia de *Ascaridia hermaphrodita* (Nematode: Ascaridiidae) en el loro de Cabeza Azul (*Pionus menstruus*) en Perú

Occurrence of *Ascaridia hermaphrodita* (Nematode: Ascaridiidae) in Blue-Headed Parrot (*Pionus menstruus*) in Peru

Luis A. Gómez-Puerta¹, María T. López-Urbina², Armando E. González¹

¹ Laboratorio de Medicina Veterinaria Preventiva. Facultad de Medicina Veterinaria. Universidad Nacional Mayor de San Marcos. Av. Circunvalación Cuadra. 28 s/n, San Borja. Lima, Perú. E-mail Luis Gómez-Puerta: lucho92@yahoo.com

² Laboratorio de Microbiología y Parasitología Veterinaria. Facultad de Medicina Veterinaria. Universidad Nacional Mayor de San Marcos. Av. Circunvalación Cuadra 28 s/n, San Borja. Lima, Perú.

Resumen

Reportamos por primera vez la presencia del nematodo, *Ascaridia hermaphrodita* Froelich, 1789, parasitando el intestino delgado de un loro de cabeza azul (*Pionus menstruus* Linnaeus, 1776). El espécimen fue enviado al Laboratorio de Patología Aviar de la Facultad de Medicina Veterinaria de la Universidad San Marcos, Lima, Perú. Dieciocho nematodos (12 hembras y 6 machos) fueron estudiados e identificados como *A. hermaphrodita*. El hallazgo de esta especie en *P. menstruus* constituye el primer registro en el Perú.

Palabras clave: *Ascaridia hermaphrodita*, Nematodo, loro de cabeza azul, *Pionus menstruus*, Perú.

Abstract

We report for first time the presence of nematode, *Ascaridia hermaphrodita* Froelich, 1789, parasiting small intestine of a Blue-Headed Parrot (*Pionus menstruus* Linnaeus, 1776). The specimen was sent to Avian Pathology Laboratory of Veterinary School of San Marcos University, Lima, Peru. Eighteen nematodes (12 females and 6 males) were studied and identified as *A. hermaphrodita*. The discovery of this specie in *P. menstruus* is the first record in Perú.

Keywords: *Ascaridia hermaphrodita*, Nematode, Blue-Headed Parrot, *Pionus menstruus*, Peru.

Presentado: 25/09/2008
Aceptado: 25/10/2008
Publicado online: 26/02/2009

Las enfermedades parasitarias son unas de las principales patologías observadas en aves silvestres mantenidas en cautiverio, especialmente Psittacidos (Pinto et al. 1993; Santacruz et al. 2003). La ascariidiasis es una enfermedad causada por nematodos del género *Ascaridia* Dujardin, 1845. Estos nematodos habitan en el tracto intestinal; sin embargo, ellos pueden tener migración aberrante (Brockus et al. 1998). Los principales signos clínicos son pérdida de peso, decaimiento, anorexia y en casos severos la muerte (Greiner y Ritchie 1994).

En el Perú, son escasos los estudio parasitológicos en Psittacidos. Gilardi et al. (1995), realizó un estudio parasitológico en 38 individuos de *Aratinga weddellii* Deville, 1851 y 13 individuos de *Brotogeris sanctithomae* Muller, 1776; obteniendo como resultado todas las aves negativas a presencia de parásitos. Sin embargo, en Brasil y Colombia existen listas de helmintos registrados como parásitos de Psittacidos (Travassos 1930; Pinto et al. 1993; Santacruz et al. 2003)

El presente trabajo informa por primera vez la presencia del nematodo *Ascaridia hermaphrodita* Froelich, 1789, en el loro de cabezal Azul (*Pionus menstruus* Linnaeus, 1766) en el Perú.

En octubre del 2004, se examinaron los intestinos de un espécimen *P. menstruus*. El espécimen era una mascota la cual presento muerte súbita. Fue enviado al Laboratorio de Patología Aviar de la Facultad de Medicina Veterinaria de la Universidad San Marcos, Lima, Perú. La necropsia dio como causa de muerte intoxicación por metales. La necropsia se realizó basada en los protocolos de rutina del Laboratorio de Patología Aviar. En el examen del intestino delgado se halló 18 nematodos. Los nematodos fueron colectados, posteriormente fijados y preservados en etanol al 70%. Para el estudio taxonómico fueron aclarados con una solución de alcohol-fenol (1:2 v/v), algunos de los especímenes fueron teñidos con azul de Evans al 0,5% para mejor observación de las papilas caudales. Las medidas se realizaron

en un microscopio equipado con un ocular micrométrico. Las medidas se expresan en milímetros con sus respectivos rangos.

Para la identificación se utilizaron las claves taxonómicas propuestas por Kajerova et al. (2004). Parte de las muestras examinadas se encuentran depositadas en la Colección Helmintológica y de Invertebrados Relacionados del Museo de Historia Natural de la UNMSM (MUSM) Lima, Perú con el número 2214.

ORDEN: ASCARIDIDA (YAMAGUTI, 1961)

SUPERFAMILIA: HETERAKOIDEA (CHABAUD, 1957)

FAMILIA: ASCARIDIIDAE (TRAVASSOS, 1919)

Ascaridia hermaphrodita (Froelich, 1789)

Los nematodos presentan estriaciones transversales en todo el tegumento del cuerpo y un par de aletas cervicales. Así mismo, presenta tres labios en la parte anterior con ausencia de interlabio. Dos labios son subventrales con presencia de una papila y el otro labio esta en posición dorsal y presenta dos papilas. El esófago mide 1,60 a 1,98 mm de largo en machos y 1,72 a 2,36 mm de largo en las hembras.

Machos:

Mide 25,4—33,1 mm de largo por 0,9—1,3 mm de ancho máximo. En la parte posterior presenta un par de alas caudales. Las espículas son filiformes y de diferente tamaño; el largo de las espículas son 3,41—3,70 mm y 1,99—2,34 mm de largo respectivamente. La ventosa pre-cloacal tiene forma circular, presenta bordes quitinosos y mide 0,25 a 0,32 mm de diámetro. Las papilas pre y post-cloacales varían en número, las cuales van de 14 a 16 pares, 8—10 pre-cloacales y 6—8 post-cloacales (Fig. 1 y 2).

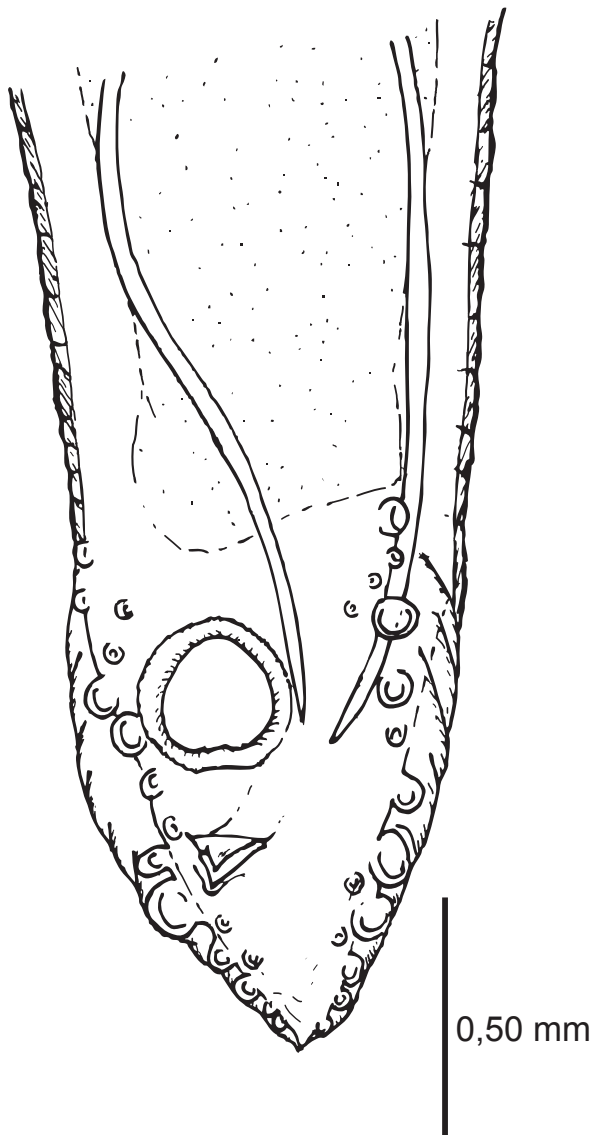


Figura 1. Vista dorso-ventral de la parte posterior del macho *Ascaridia hermaphrodita*.

Hembras:

Mide 42,4—58,2 mm de largo por 1,2—1,8 mm de ancho máximo. Las hembras presentan la extremidad posterior cónica y corta. Vulva situada en el tercio posterior del cuerpo, a 1,10—1,18 mm del extremo posterior. Los huevos son ovales de cáscara gruesa, no son larvados y miden 0,07—0,08 por 0,04—0,06 mm. El ano se abre a 1,22—1,46 mm del extremo caudal.

Según las características morfológicas descritas y coincidiendo con las descripciones dadas por Kajerova et al. (2004), se concluye que la especie corresponde a *A. hermaphrodita*. Esta especie ha sido descrita parasitando una amplia lista de hospedadores, en los que encontramos 22 especies de Psittacidos de los géneros *Amazona*, *Anodorhynchus*, *Ara*, *Aratinga*, *Enicognathus*, *Pyrrhura* y *Pionus* (Travassos 1930; Luzes 1985; Martínez et al. 2003; Kajerova et al. 2004; Gonzalez-Acuña et al. 2007). Su distribución geográfica abarca principalmente la selva amazónica de Sudamérica. Ha sido reportado en Psittacidos silvestres de Brasil, Cuba, en la República Cooperativa de Guayana y Colombia. Sin embargo, este nematodo también ha sido reportado en zoológicos y criaderos de diversos países del

mundo como Argentina, Chile, Filadelfia y Rusia (Martínez et al. 2003; Kajerova et al. 2004).

Los nematodos del género *Ascaridia*, son parásitos comunes de las aves domésticas y silvestres (Pinto et al. 1993; Santacruz et al. 2003). En la actualidad existen siete especies de *Ascaridia* parasitando a aves del orden Psittaciformes (Kajerova et al. 2004), una de ellas viene a ser *A. hermaphrodita*. El ciclo de vida de los *Ascaridia* es directo, la infestación se produce por ingestión de huevos larvados. Los huevos eclosionan en el intestino del hospedador y las larvas viven durante los primeros 6 a 8 días en el lumen intestinal, de ahí migran hacia la mucosa intestinal, posteriormente saldrán al lumen intestinal hasta alcanzar la madurez (Melendez y Lindquist 1979). Esta migración a la mucosa intestinal ocasiona una enteritis hemorrágica. La acción patógena del parásito está relacionada con el número de nematodos y con la edad del hospedador (Tugwell y Ackert 1952; Tarazona 1999). En algunos casos las larvas pueden atravesar la pared intestinal, esto conlleva a que la larva emigre a otros órganos, principalmente hígado y pulmón (Tugwell y Ackert 1952; Melendez y Lindquist 1979). La forma visceral es

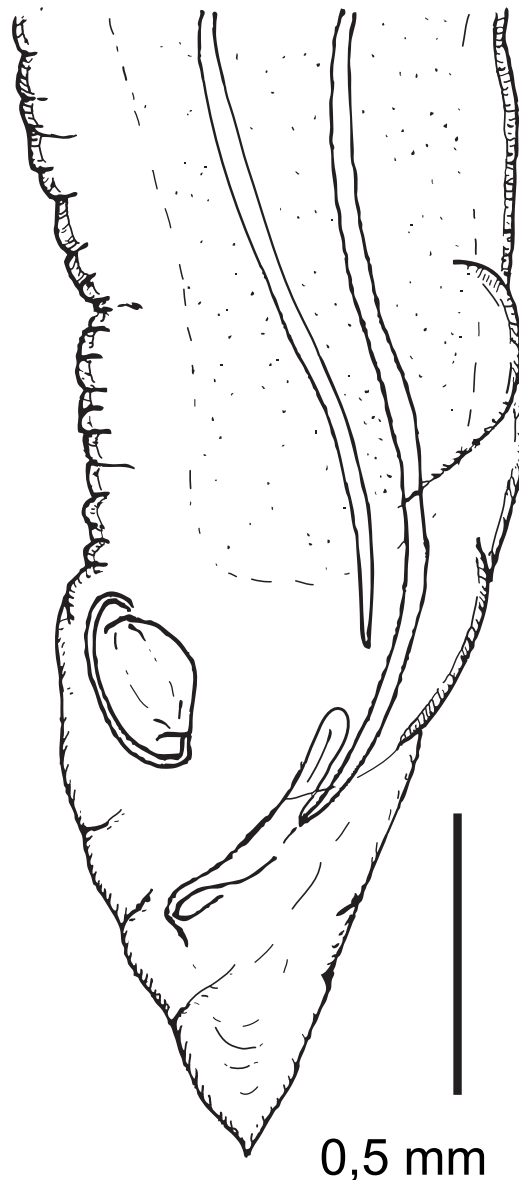


Figura 2. Vista latero-lateral de la parte posterior del macho *Ascaridia hermaphrodita*.

reportada en loros que presentan severa ascariasis intestinal y el órgano principal de localización aberrante es el hígado (Brockus et al., 1998).

Literatura citada

- Brockus C. W., K. S. Latimer, E. W. Howerth & G. H. Wilson. 1998. Aberrant Hepatic Ascarid Migration in a Blue-fronted Amazon Parrot (*Amazona aestiva*). Proceedings IVCVM. University of Georgia. <http://www.vet.uga.edu/vpp/ivcvm/1998/brockus/index.php>>. Acceso 17/09/2008.
- Gilardi K. V., L. J. Lowenstine, J. D. Gilardi & C. A. Munn. 1995. A survey for selected viral, chlamydophilial, and parasitic diseases in wild Dusky-headed Parakeets (*Aratinga weddellii*) and Tui parakeets (*Brotogeris sanctithomae*) in Peru. *J. Wildl. Dis.* 31: 523–528.
- Gonzalez-Acuña D., M. Fabry, A. A. Nascimento, J. H. Tebaldi. 2007. Death of two slender-billed parakeet (King) (*Enicognathus leptorhynchus*) (Aves, Psittacidae) by *Ascaridia hermaphrodita* (Froelich, 1789, Railliet & Henry, 1914) at the National Zoo of Santiago, Chile. *Arq. Bras. Med. Vet. Zootec.* 59: 539-540.
- Greiner E. C. & B. W. Ritchie. 1994. Parasites. In: B. W. Ritchie, G. J. Harrison and L. R. Harrison, eds. *Avian Medicine: Principles and Application*. Wingers Publishing Inc., Lake Worth, Florida. Pp. 1007-1029.
- Kajerova V., V. Barus & I. Literak. 2004. Nematodes from the genus *Ascaridia* parasitizing psittaciform birds: a review and determination key. *Vet. Med. Czech.* 49(6): 217–223.
- Luzes L. P. 1985. Arara azul (*Anodorhynchus hyacinthinus*): Un novo hospedeiro para *Ascaridia hermafrodita* (Froelich, 1789). *Fundacao Rio Zoo*. Rio de Janeiro. Brasil. 1-3.
- Martinez F. A., J. C. Troyano, S. Ledesma, L. A. Antonchuk & N. Fescina. 2003. Presencia de *Ascaridia hermaphrodita* (Froelich, 1789) en *Ara chloroptera* (Aves, Psittaciformes) en Argentina. *Rev. Salud Anim.* 25(3): 212-214.
- Melendez R. D. & W. D. Lindquist. 1979. Experimental life cycle of *Ascaridia columbae* in intravenously infected pigeons, *Columba livia*. *J. Parasitol.* 65: 85-88.
- Pinto, R. M., J. J. Vicente & D. Noroña. 1993. Nematode parasites of Brazilian psittacid birds, with emphasis on the genus *Pelecitus* Railliet & Henry, 1910. *Mem. Inst. Oswaldo Cruz* 88: 279-284.
- Santacruz P., D. Orjuela, J. Benavides & K. Martines. 2003. Parásitos gastrointestinales en las aves de la familia Psittacidae en la Fundación Zoológica de Cali (Cali, Valle del Cauca, Colombia). *Med Vet.* 20(6): 67-72.
- Tarazona J. M. 1999. Parasitosis de las aves. In: Cordero del Campillo M. and F. A. Rojo Vasquez, eds. *Parasitología Veterinaria*. Edit. McGraw Hill Interamericana. Madrid, España. Pp. 791-794.
- Travassos L. 1930. Fauna helminthological dos psittacidae do Brasil. *Arch. Inst. Biol.* 3: 5-20.
- Tugwell R. L. & J. E. Ackert. 1952. On the tissue phase of the life cycle of the fowl nematode *Ascaridia galli* (Schrank). *J. Parasitol.* 38: 277-288.

