

Parásitos en un venado de cola blanca silvestre en Cajamarca, Perú

Parasites in a wild white-tailed deer from Cajamarca, Peru

César A. Murga-Moreno *¹

<https://orcid.org/0000-0002-5879-3694>
cmurgam15@unc.edu.pe

David Ruiz-Pérez ¹

<https://orcid.org/0009-0000-0692-443X>
jruizp20_1@unc.edu.pe

Juan Rojas-Moncada ²

<https://orcid.org/0000-0001-6943-4112>
jrojasm@unc.edu.pe

Pedro Ortiz ¹

<https://orcid.org/0000-0001-8846-777X>
portiz@unc.edu.pe

Lidia Sánchez ³

<https://orcid.org/0000-0001-7609-9498>
lsanchezp@unmsm.edu.pe

Severino Torrel-Pajares ²

<https://orcid.org/0000-0002-2720-1959>
storrel@unc.edu.pe

Marcela Lareschi ⁴

<https://orcid.org/0000-0002-5300-9100>
mlareschi@cepave.edu.ar

*Corresponding author

1. Universidad Nacional de Cajamarca, Facultad de Ciencias Veterinarias, Centro de Investigación en Medicina Tropical, Cajamarca, Perú.

2. Universidad Nacional de Cajamarca, Facultad de Ciencias Veterinarias, Laboratorio de Parasitología Veterinaria y Enfermedades Parasitarias, Cajamarca, Perú.

3. Universidad Nacional Mayor de San Marcos, Museo de Historia Natural, Departamento de Protozoología, Helmintología e Invertebrados Afines, Lima, Perú.

4. Centro de Estudios Parasitológicos y de Vectores (CEPAVE, CONICET-UNLP), La Plata, Argentina.

Citación

Murga-Moreno CA, Ruiz-Pérez D, Rojas-Moncada J, Ortiz P, Sánchez L, Torrel-Pajares S, Lareschi M. 2023. Parásitos en un venado de cola blanca silvestre en Cajamarca, Perú. Revista peruana de biología 30(4): e26580 001 - 010 (Diciembre 2023). doi: <http://dx.doi.org/10.15381/rpb.v30i4.26580>

Presentado: 31/10/2022

Aceptado: 25/11/2023

Publicado online: 07/12/2023

Editor: Leonardo Romero

Resumen

En el presente estudio se informa sobre los parásitos encontrados en un venado de cola blanca, *Odocoileus virginianus peruvianus*, capturado en el bosque seco del distrito de Paccha, provincia de Chota, departamento de Cajamarca. El Servicio Nacional Forestal y de Fauna Silvestre recuperó los parásitos de un espécimen macho adulto y las remitió al Centro de Investigación en Medicina Tropical de la Universidad Nacional de Cajamarca para la identificación taxonómica de helmintos y artrópodos, y análisis coproparasitológico. Se identificaron dos metacéstodos correspondientes a *Cysticercus tenuicollis*. En los análisis coproparasitológicos cualitativos se hallaron huevos de *Nematodirus* spp. en una carga de 10 por gramo de heces (h.p.g.) y 40 h.p.g. tipo Strongílidos que no pudieron diferenciarse por la baja carga en el coprocultivo. No se detectaron huevos de trematodos en la sedimentación. De ectoparásitos, se identificaron ocho garrapatas duras *Rhipicephalus (Boophilus) microplus* y cinco piojos chupadores *Solenopotes binipilosus*. Varios de los ejemplares fueron depositados en el Museo de Historia Natural de la Universidad Nacional Mayor de San Marcos, Lima. Los hallazgos representan el primer reporte formal de la garrapata común del ganado en esta subespecie de cérvido. Además, se registra por primera vez la presencia del piojo *Solenopotes binipilosus* en territorio peruano.

Abstract

In the present study, findings regarding parasites discovered in a white-tailed deer, *Odocoileus virginianus peruvianus*, captured in the dry forest of the Paccha district, Chota province, Cajamarca department, are reported. The Servicio Nacional Forestal y de Fauna Silvestre recovered parasites from an adult male specimen and forwarded them to the Tropical Medicine Research Center at the Universidad Nacional de Cajamarca for taxonomic identification of helminths and arthropods, as well as coproparasitological analysis. Two metacestodes corresponding to *Cysticercus tenuicollis* were identified. Qualitative coproparasitological analyses revealed *Nematodirus* spp. eggs at a concentration of 10 eggs per gram of feces (EPG) and 40 EPG of Strongylid type that could not be differentiated due to low counts in the coproculture. No trematode eggs were detected in the sedimentation. Among ectoparasites, eight hard ticks *Rhipicephalus (Boophilus) microplus* and five sucking lice *Solenopotes binipilosus* were identified. Several specimens were deposited in the Museo de Historia Natural de la Universidad Nacional Mayor de San Marcos, Lima. These findings represent the first formal report of the common cattle tick in this subspecies of cervid. Additionally, the presence of the *Solenopotes binipilosus* louse in Peruvian territory is reported for the first time.

Palabras clave:

Bosques Secos del Marañón, Cetartiodactyla, *Rhipicephalus*, *Taenia hydatigena*, *Solenopotes*

Keywords:

Dry Forests of Marañón, Cetartiodactyla, *Rhipicephalus*, *Taenia hydatigena*, *Solenopotes*.

Introducción

El venado de cola blanca es un cérvido endémico del continente americano; solo en Sudamérica se conocen ocho subespecies, de las que, *Odocoileus virginianus peruvianus* es la única reportada en Perú (Pacheco et al. 2009; Ramírez Lozano 2012). Esta especie se encuentra protegida por el Estado peruano mas no está registrada en la lista de especies en peligro de extinción (MINAGRI 2014; MINAM 2016). En Perú, esta especie se distribuye en las vertientes este y oeste de los Andes hasta aproximadamente 3800 m, Pacheco et al. (2009) anota su presencia en casi todas las ecorregiones del Perú sensu Brack-Egg, con excepción del Desierto costero.

Los agentes infecciosos que comprometen la salud de los venados son similares a los que se presentan en bovinos y rumiantes menores: *Brucella* spp., *Leptospira* spp., *Anaplasma* spp., *Fusobacterium* sp., virus de la Lengua Azul, virus de la Enfermedad Hemorrágica Epizootica, entre otros (Martínez et al. 1999). Muchos de estos patógenos en su mayoría son transmitidos por artrópodos y representan un riesgo a la salud pública (Palmer et al. 2000; Brown & Burgess 2001). En venados de cola blanca se han registrado garrapatas *Rhipicephalus (Boophilus) microplus*, *Amblyomma* sp., *Ixodes* sp. y *Dermacentor* sp. (Allan 2001; Davidson 2006) y el piojo chupador *Solenopotes binipilosus* (Colwell et al. 2008). Asimismo, los parásitos internos más frecuentes son el trematodo *Fascioloides magna* (Pybus 2001), las larvas de *Taenia hydatigena* (Jones & Pybus 2001; Davidson 2006) y *Haemonchus contortus* en abomaso (Prestwood & Kellogg 1971).

En Argentina se ha reportado la presencia de *R. microplus* en ciervos *Blastocerus dichotomus* (Guillemi et al. 2018), en tres estados al norte de México en venados de cola blanca (Cuesy León et al. 2021) y en venados del páramo (*Mazama Rufina*) en bosques altoandinos de Ecuador (Carvajal & Castellanos 2022). El piojo *Solenopotes binipilosus* ha sido registrado en cérvidos *Pudu puda* e *Hippocamelus bisulcus* de Chile (González-Acuña et al. 2004; González-Acuña et al. 2009) y en *Odocoileus virginianus chiriquensis* de Panamá (Wenzel & Johnson 1966).

En Perú, los estudios parasitológicos en las especies silvestres son escasos, se ha descrito *Fasciola hepatica* en canalículos biliares de venados de cola blanca incautados de la caza furtiva en Cusco (Gomez-Puerta et al. 2019); también, *Cysticercus tenuicollis* en cérvidos *Hippocamelus antisensis* y *Mazama americana* de la misma región sureña (Gomez-Puerta et al. 2015). Por otro lado, la zona norte del país donde se extienden los bosques secos, es altamente influenciada por actividades antrópicas que amenazan a este peculiar ecosistema. Además, es de suma importancia por su diversidad biológica y solo en este territorio se han reportado hasta siete especies de garrapatas, principalmente del género *Amblyomma* spp. y *Haemaphysalis* sp.; *Rhipicephalus (Boophilus) microplus* se ha recolectado e identificado de caprinos, vacunos, equinos, caninos y humanos, mas no de cérvidos locales (Silva Elizalde et al. 2023). Se ha descrito que en esta área los venados comparten su hábitat con ganado bovino criollo y caprinos que se crían extensivamente

por los pobladores (Elias et al. 2021). De esta forma, el presente estudio reporta los parásitos hallados en un venado de cola blanca silvestre (*Odocoileus virginianus* Gray, 1874) proveniente del bosque seco de la provincia de Chota, región Cajamarca, Perú.

Material y métodos

Colección de muestras. En agosto del 2023, un venado de cola blanca (*Odocoileus virginianus*) macho de aproximadamente dos años de edad, fue capturado en estado agonizante por el Servicio Nacional Forestal y de Fauna Silvestre (SERFOR – Perú) en el Bosque Seco del Marañón del distrito de Paccha, provincia de Chota, región Cajamarca, con coordenadas geográficas en Latitud S 6°30'18.0" y Longitud W 78°23'27.2". La altitud de esta área de conservación regional donde se realizó la captura es de 2463.26 msnm con clima templado, húmedo y lluvioso.

El cérvido murió un día después de haber sido trasladado a la ciudad de Cajamarca para su recuperación. Los especialistas de SERFOR realizaron la necropsia y en ella obtuvieron ectoparásitos, quistes adheridos a la raíz del mesenterio y una muestra de heces del recto, que fueron inmediatamente remitidos al Centro de Investigación en Medicina Tropical de la Facultad de Ciencias Veterinarias de la Universidad Nacional de Cajamarca para la caracterización parasitológica.

Identificación de endoparásitos. Dos metacéstodos preservados en alcohol a 70° fueron identificados tomando medidas generales, montando cada escólex en láminas portaobjetos, ejerciendo presión contra otra lámina para aplanar los ganchos rostelares y finalmente la disección de los ganchos. Se siguieron las claves taxonómicas descritas por Loos-Frank (2000).

Las heces fueron procesadas inicialmente con la Técnica de Sedimentación de Dennis et al. (1954) para la detección de huevos de trematodos, esto, por tres repeticiones. Seguidamente, a otra porción se le aplicó la Flotación de Sheather para el diagnóstico de formas libres de helmintos o protozoarios gastrointestinales (1923). El recuento de huevos por gramo de heces (h.p.g.) se obtuvo con la Técnica de McMaster Modificada INTA (Fiel et al. 1998), el cultivo de larvas con la Técnica de Roberts & O'Sullivan y la colecta de larvas L3 con Baermann (Andersen & Walters 1973; Ueno & Gonçalves 1998; Kassai 1999). La identificación se realizó siguiendo las ilustraciones e indicaciones de Soulsby (1982; 1987).

Identificación de ectoparásitos. Siete garrapatas conservadas en alcohol a 70° se identificaron midiendo y comparando estructuras como el capítulo, primer par de coxas, forma y posición de los espiráculos, festones, placas adanales y proceso caudado. Para la correcta caracterización se siguieron las claves taxonómicas del CDC de Estados Unidos (2000) y Walker et al. (2000), la nomenclatura se basa en Murrell & Barker (2003).

De los cinco piojos colectados, tres se sumergieron en hidróxido de potasio al 10% por tres días, luego, se lavaron con agua destilada y se los colocó en una serie creciente de etanol (de 70° a 90°) manteniéndose 24 ho-

ras en cada concentración. Realizado el proceso de aclaramiento, se montó en lámina portaobjetos y se realizó la identificación siguiendo las claves taxonómicas de Fahrénholz (1915), Ferris (1932) y Kim & Weisser (1974).

Análisis y registro de especímenes. La observación de todos los parásitos se realizó en estereomicroscopio (Nikon SMZ745) o microscopio (Euromex Oxion-3045). Las fotografías se capturaron con la cámara Canon (EOS1200D) y la cámara para microscopio Celestron 2MP. Con el software Celestron Digital Imager HD se realizaron las calibraciones y mediciones correspondientes expresadas en milímetros y centímetros.

Los especímenes se depositaron en la Colección Científica del Departamento de Protozoología, Helmintología e Invertebrados Afines del Museo de Historia Natural de la Universidad Nacional Mayor de San Marcos el día lunes 04 de setiembre del 2023.

Taxonomía

CLASE: CESTODA

ORDEN: CYCLOPHYLLIDEA

FAMILIA: TAENIIDAE

GÉNERO: *TAENIA*

Taenia hydatigena (Pallas, 1776)

Descripción. El análisis de los dos metacéstodos corresponde a *Cysticercus tenuicollis* que es el estadio larval de *Taenia hydatigena* y se los encontró adheridos a la raíz del mesenterio. En promedio, el largo del cisticerco es de 4.2 cm, el diámetro del escólex 1.026 mm, el diámetro de las ventosas 0.349 mm, el largo de los ganchos grandes 0.103 mm y los pequeños 0.079 mm (Figura 1).

Comentarios. Las dimensiones, caracteres morfológicos y órgano donde se encontró a *C. tenuicollis* coinciden con los hallazgos en cérvidos de Cusco (Gomez-Puerta et al. 2015). En el Coto de Caza El Angolo, Piura, también se halló a *C. tenuicollis* en los mesenterios de cuatro venados (Muñoz 2022). En Estados Unidos, se detectó al cisticerco en omento de un venado de cola blanca hembra de cuatro años, con tamaños relacionados a los reportados en el presente estudio (Forrester and Rausch 1990). La infección es más prevalente en venados de alrededor de un año de edad (70%) en comparación con los demás grupos (29%) (Addison et al. 1988). Alrededor del mundo, la *Taenia hydatigena* utiliza a cánidos y algunos félidos silvestres como hospederos definitivos; por otro lado, los artiodáctilos son los principales hospederos intermediarios (Jones & Pybus 2001). En América del Sur, el puma (*Puma concolor*), el zorro andino (*Lycalopex culpaeus*) y el perro (*Canis lupus familiaris*), son los mayores depredadores de los cérvidos (Moro et al. 1998; Elbroch & Wittmer 2013; Lessa et al. 2016) y pueden infectarse con el cestodo en mención (Rausch et al. 1983). Dada esta interacción de depredador-presa, es que el ciclo biológico del parásito puede mantenerse en venados de cola blanca silvestres en el norte peruano.

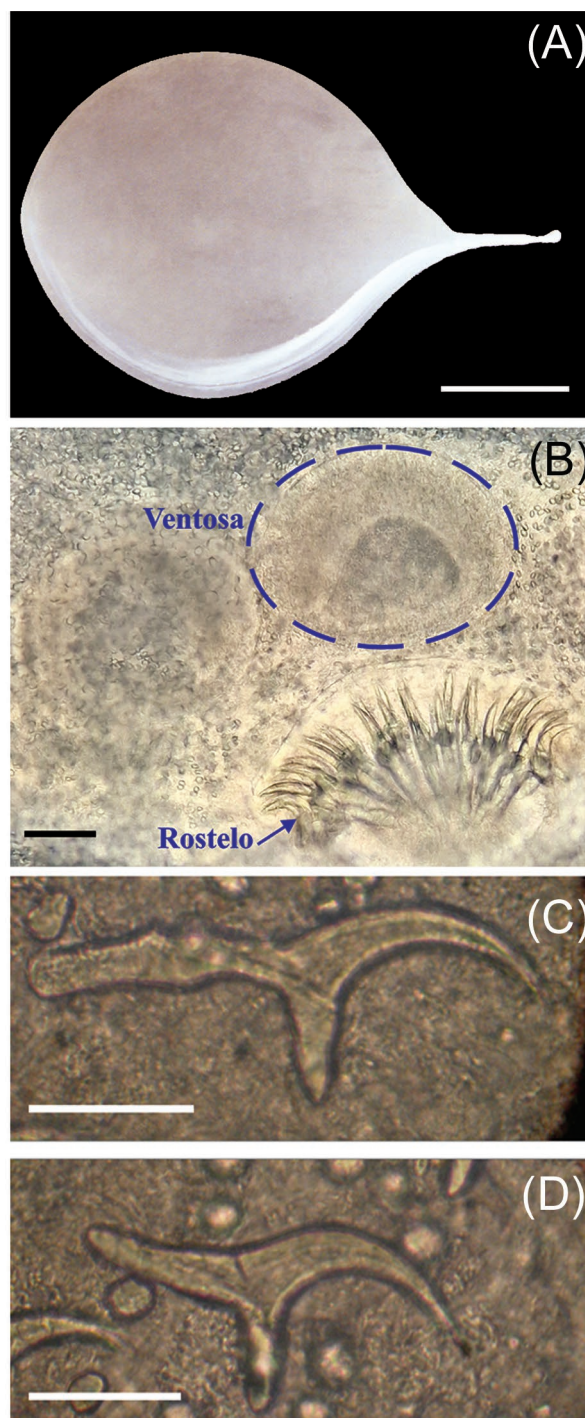


Figura 1. *Cysticercus tenuicollis*. (A) Vista macroscópica del cisticerco (barra de escala = 1 cm). (B) Ventosas y rostellum con corona de ganchos (barra de escala = 0.05 mm). (C y D) Ganchos rostellares grande y pequeño, respectivamente (barra de escala = 0.05 mm).

Código de depósito. MUSM-HEL 5326.

CLASE: CHROMADOREA

ORDEN: STRONGYLIDA

FAMILIA: MOLINEIDAE

GÉNERO: *NEMATODIRUS*

Nematodirus spp. (Ransom, 1907)

Descripción. En el examen coproparasitológico cualitativo se detectaron huevos tipo Strongílidos (HTS), de los cuales se identificó morfológicamente a *Nematodirus* spp. con una carga de 10 h.p.g.; el resto no pudo ser caracterizado por la similitud morfológica ni luego del cultivo de larvas, sin embargo, el recuento de estos fue de 40 h.p.g. (Figura 2).

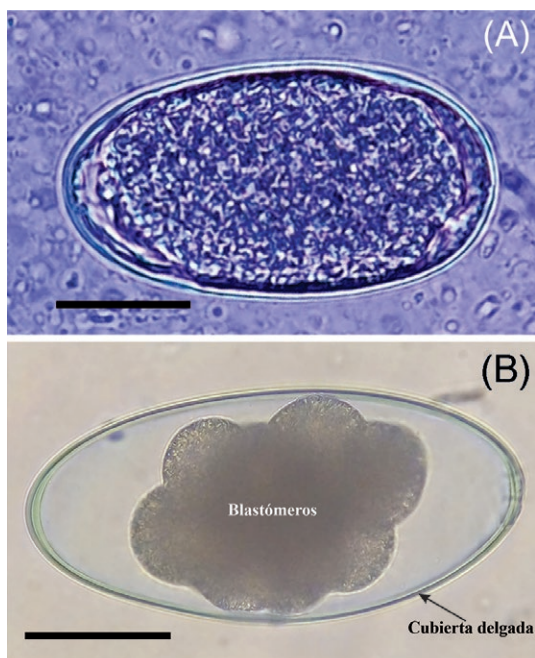


Figura 2. (A) Huevo tipo Strongílido (barra de escala = 0.025 mm). (B) *Nematodirus* spp. (barra de escala = 0.05 mm).

Comentarios. Se identificaron únicamente huevos de *Nematodirus* spp., coincidente a lo encontrado en venados de Estados Unidos (Pursglove et al. 1976; Metro et al. 2019). Se conoce que *Nematodirus odocoilei* es de los más específicos en venados (Hoberg et al. 1989), pero tendría que respaldarse por identificación con técnicas moleculares o con claves taxonómicas de los adultos. El helminto más común en abomaso de venado de cola blanca es *Haemonchus contortus* y la adecuada caracterización sería posible si la carga se hubiera presentado elevada o si se hubiera examinado minuciosamente el tracto digestivo en búsqueda de formas adultas (Prestwood and Kellogg 1971; Davidson et al. 1980). En Perú, se ha descrito anteriormente la presencia de *H. contortus* y *Trichostrongylus probolurus* en cinco venados del Coto de Caza El Angolo, Piura, para diseñar un plan sanitario anual (Muñoz 2022). Por otro lado, en Florida, la mortalidad en cervatillos nacidos en cautivero fue del 39%, en la exploración posmortem presentaron cargas altas de *Strongyloides papillosus* en intestino delgado y los análisis coprológicos dieron de 200 a 286 000 h.p.g. (Forrester et al. 1974). Respecto a los resultados en la técnica de sedimentación natural, no se encontraron huevos de trematodos como *Fascioloides magna* que es lo más esperado (Pybus 2001) o *Fasciola hepatica* como se dio en Cusco (Gomez-Puerta et al. 2019). Esto es inusual, ya que en la región Cajamarca la fasciolosis es endémica en

animales domésticos y humanos (Claxton et al. 1997; Rodríguez-Ulloa et al. 2018; Torrel Pajares et al. 2022). En Argentina, Uruguay y Chile también se ha reportado *F. hepatica* en cérvidos silvestres (Larroza & Olaechea 2010; Hernández & González 2012; Bravo 2013).

CLASE: ARACHNIDA

ORDEN: IXODIDA

FAMILIA: IXODIDAE

GÉNERO: *RHIPICEPHALUS*

SUBGÉNERO: *BOOPHILUS*

***Rhipicephalus (Boophilus) microplus* (Canestrini, 1888)**

Descripción. Las garrapatas correspondieron a *Rhipicephalus (Boophilus) microplus*, de la familia Ixodidae y fueron recuperadas de la zona anterior de las orejas. Se identificaron seis machos y dos hembras (Figura 3). Este hallazgo corresponde al primer reporte formal de la “garrapata del ganado” infestando a venados de cola blanca en Perú.




Figura 3. *Rhipicephalus (Boophilus) microplus*. (A) Macho adulto (vista ventral) (barra de escala = 1.0 mm). (B) Hembra adulta (vista ventral) (barra de escala = 2.5 mm).

Comentarios. El hallazgo constituye la primera descripción formal de *R. (B.) microplus* en la subespecie de cérvido *Odocoileus virginianus peruvianus*. En México ya se ha reportado la presencia de *R. (B.) microplus* en *Odocoileus virginianus couesi* y, luego del análisis molecular, se detectó *Borrelia burgdorferi* asociada a la enfermedad de Lyme (Cuesy 2016). En Estados Unidos, se había erradicado a esta garrapata desde el año 1943, pero la endemidad en México y la frecuente interacción de venados silvestres transfronterizos con los bovinos ha conllevado a brotes o epidemias de babesiosis en las últimas décadas (Miller et al. 2013; Wang et al. 2020); por tal razón, hay esfuerzos para monitorear y controlar la propagación de garrapatas, y de esta manera, erradicar las enfermedades transmitidas por las mismas (Phillips et al. 2014; Wang et al. 2016). Por otro lado, hay reportes de resistencia a permetrina en poblaciones de *R. (B.) microplus* colectadas de venados (Currie et al. 2020). En Perú, la presencia de esta garrapata solo ha sido descrita en ganado bovino y algunas especies silvestres como *Pecari tajacu* "sajino" (Del Castillo et al. 2016; Rojas-Jaimes et al. 2021). Estos ectoparásitos representan un peligro importante en la salud humana y animal. Las garrapatas, que más allá de deprimir el sistema inmune (Gillespie et al. 2001), ocasionan cuadros de anemia y alergias (Rajput et al. 2006; van Nunen 2015) y son portadoras de una serie de microorganismos que pueden transmitirse a los mamíferos y ocasionar enfermedades letales (Hromníková et al. 2022). Se estima que el 80% de la población bovina mundial está en riesgo de contraer garrapatas y enfermedades transmitidas por garrapatas, equivalente a un perjuicio económico de 22-30 mil millones de dólares estadounidenses al año (Lew-Tabor & Rodríguez Valle 2016). Así, *Rhipicephalus (Boophilus) microplus* que es la principal garrapata del ganado y se reporta en *Odocoileus virginianus* en el presente estudio, representando un riesgo elevado en la región Cajamarca que concentra la mayor población de bovinos del país y es una de las principales cuencas lecheras (Instituto Nacional de Estadística e Informática 2013). La interacción de *R. (B.) microplus* con venados de cola blanca ya es conocida en Sudamérica (Cuesy León et al. 2021), incluso se pretende difundir la vacunación en esta especie para evitar infestaciones agudas (Carreón-Camacho 2021) o emplear métodos de erradicación con garrapaticidas en venados considerando con minuciosidad las variaciones climáticas o heterogeneidad del hábitat (Wang et al. 2016). La transmisión de babesiosis y anaplasmosis mantienen su ciclo de vida parasitario en los mamíferos durante aproximadamente 21 días y la velocidad en la diseminación de estos patógenos en un ecosistema dependen de las cargas o facilidades de contagio por garrapatas (Tabor et al. 2017). En la biósfera noroeste de Perú, también se han reportado los géneros *Amblyomma* y *Haemaphysalis* en otros rumiantes, pero no en cérvidos (Silva Elizalde et al. 2023).

Código de depósito. MUSM-INV/P 5327 y MUSM-INV/P 5328.

CLASE: INSECTA

ORDEN: PSOCODEA

FAMILIA: LINOGNATHIDAE

GÉNERO: *SOLENOPOTES*

Solenopotes binipilosus (Fahrenheit, 1916)

Descripción. La caracterización morfológica y morfométrica de los piojos, indican que se trata del primer registro de *Solenopotes binipilosus* en Perú y en la subespecie del cérvido *Odocoileus virginianus*. Para tal efecto, se presentan medidas claves promediadas de las cinco hembras evaluadas (Tabla 1 y Figura 4). Las abreviaturas se representan en las imágenes para asociar las medidas y la ilustración esclarece el diseño de la genitalia de la hembra que es característica dentro del género *Solenopotes* la cual permitió realizar la correcta diferenciación (Figura 5).

Tabla 1. Medidas comparativas de *Solenopotes binipilosus* en milímetros.

	Abreviatura	\bar{X} medidas del presente trabajo (n = 5)	Kim & Weisser (1974)
Longitud Total del Cuerpo	TBL	2.086	1.720
Longitud de la Cabeza	HL	0.405	0.347
Ancho de la Cabeza	HW	0.218	0.209
Largo de la Antena	AnL	0.303	0.259
Ancho entre Gonópodos	WBG	0.024	0.030
Ancho de Gonópodos	WG	0.130	0.092
Diámetro del Espiráculo	Sp	0.044	0.031
Longitud de la Uña	C	0.109	0.093
Ancho de la Tibia	WTi	0.096	0.088

Comentarios. En el presente estudio, el piojo *Solenopotes binipilosus* se registra por primera vez en Perú. Es probable que haya sido introducido a *Odocoileus virginianus* u otros artiodáctilos a través de animales provenientes de Norteamérica o Panamá (Kellogg et al. 1971; Colwell et al. 2008; Baird & Shipley 2021). Las medidas de las partes o estructuras clave del cuerpo de este piojo son similares, aunque ligeramente mayores al resto de los reportados a lo largo del continente (Tabla 1) (Wenzel & Johnson 1966; Kim & Weisser 1974). Así, la distribución de este piojo chupador va desde Canadá hasta Argentina (GBIF: The Global Biodiversity Information Facility 1980; González-Acuña et al. 2004; Colwell et al. 2008; González-Acuña et al. 2009). Sin embargo, no existen estudios que determinen los factores que propician su dispersión en América, tampoco sobre la posibilidad de subespeciación en cada país o el rol patogénico que cumplen, incluso como vector de enfermedades en los venados de cola blanca.

Código de depósito. MUSM-INV/P 5329 y MUSM-INV/P 5330.

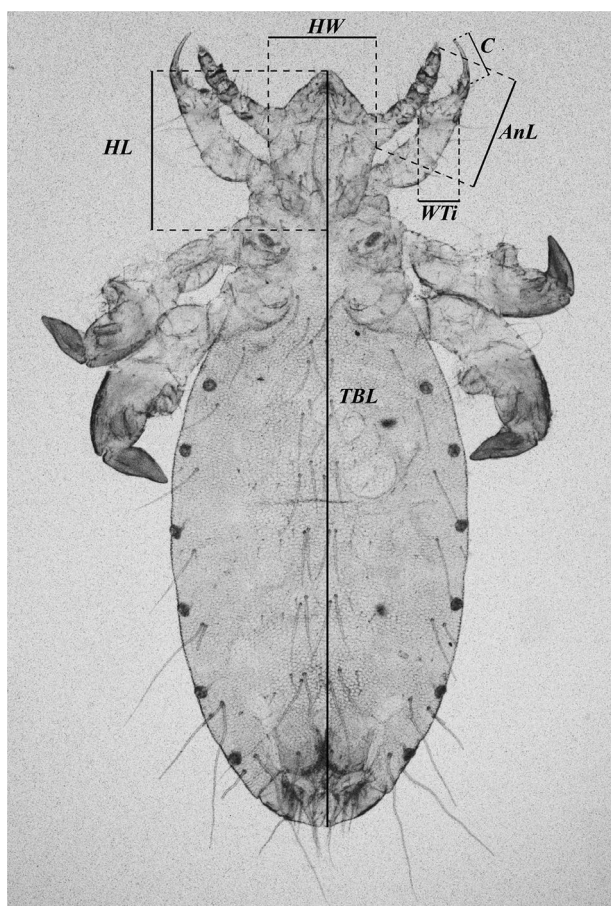


Figura 4. *Solenopotes binipilosus*. Cuerpo de la hembra (vista ventral): HW = Ancho de la Cabeza, HL = Longitud de la Cabeza, TBL = Longitud Total del Cuerpo, AnL = Largo de la Antena, C = Longitud de la Uña, WTi = Ancho de la Tibia.

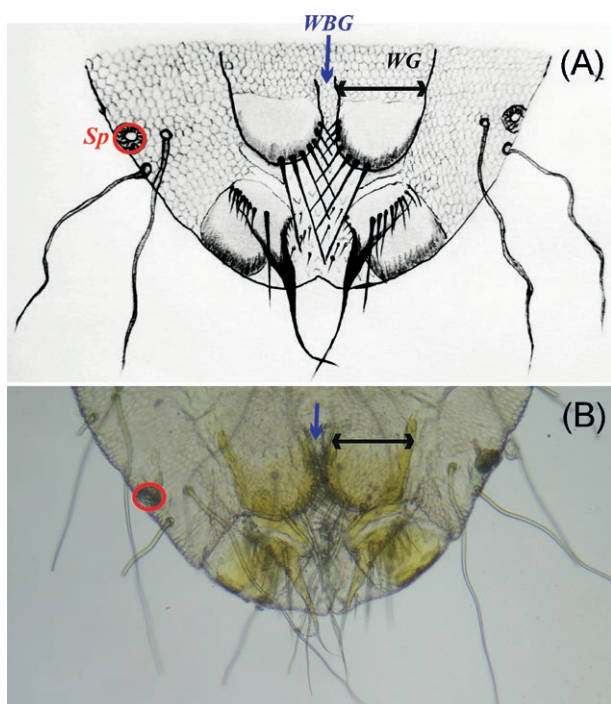


Figura 5. Terminalia abdominal de la hembra de *Solenopotes binipilosus*. (A) Ilustración. (B) Fotografía. Flecha negra = Ancho de Gonópodo "WG", Flecha azul = Ancho entre Gonópodos "WBG", Círculo rojo = Espiráculo "Sp".

Literatura Citada

- Addison EM, Hoeve J, Joachim DG, McLachlin DJ. 1988. Fascioloides magna (Trematoda) and Taenia hydatigena (Cestoda) from white-tailed deer. *Can J Zool.* 66(6):1359-1364. <https://doi.org/10.1139/z88-199>
- Allan SA. 2001. Ticks (Class Arachnida: Order Acarina). In: Samuel WM, Pybus MJ, Kocan AA, editors. *Parasitic Diseases of Wild Mammals*. 2nd ed. Iowa: Iowa State Press. p. 72-106.
- Andersen FL, Walters GT. 1973. Efficacy of the Baermann technique for recovery of Dictyocaulus viviparus larvae from bovine feces. *American Journal of Veterinary Research* 34(1):39-40.
- Baird AN, Shipley CF. 2021. Diseases of the integumentary system. In: *Sheep, Goat, and Cervid Medicine*. Elsevier. p. 221-250.
- Bravo MJ. 2013. Probables causas de muerte y principales hallazgos en la necropsia de pudues (Pudu puda) examinados durante 20 años en el sur de Chile. Tesis para optar por el Título Profesional de Médico Veterinario. Valdivia: Universidad Austral de Chile.
- Brown RN, Burgess EC. 2001. Lyme Borreliosis. In: *Infectious Diseases of Wild Mammals*. Wiley. p. 435-454.
- Carreón-Camacho DP. 2021. Evaluación de la vacunación con las proteínas recombinantes Bm86 y subolesin para el control de las infestaciones por Rhipicephalus microplus en el venado cola blanca. *Con-Ciencia Boletín Científico de la Escuela Preparatoria No 3.* 8(16):1-3.
- Carvajal L V, Castellanos A. 2022. Primer registro de ectoparásitos (Hippoboscidae e Ixodidae) sobre Mazama rufina en Ecuador. *Boletín Técnico, Serie Zoológica.* 17:41-46.
- Del Castillo L, DCL, Pinedo V, R, Rodríguez I, L, Chávez V, A. 2016. Evaluación de Tres Formulaciones Comerciales de Aplicación Pour on Bajo Condiciones de Campo y su Efecto in vitro en el Control de Boophilus microplus (Acari: Ixodidae), en Bovinos de Ceja de Selva. *Revista de Investigaciones Veterinarias del Perú.* 27(1):145. <https://doi.org/10.15381/rivep.v27i1.11446>
- CDC. 2000. Pictorial keys: arthropods, reptiles, birds, and mammals of public health significance. Atlanta: CDC Library Collection. [accessed 2023 Aug 18]. https://stacks.cdc.gov/view/cdc/60114/cdc_60114_DS1.pdf
- Claxton JR, Zambrano H, Ortiz P, Amorós C, Delgado E, Escurra E, Clarkson MJ. 1997. The epidemiology of fasciolosis in the inter-Andean valley of Cajamarca, Peru. *Parasitology International* 46(4):281-288. [https://doi.org/10.1016/S1383-5769\(97\)00039-1](https://doi.org/10.1016/S1383-5769(97)00039-1)
- Colwell DD, Gray D, Morton K, Pybus M. 2008. Nasal Bots and Lice from White-tailed Deer in Southern Alberta, Canada. *Journal of Wildlife Diseases* 44(3):687-692. <https://doi.org/10.7589/0090-3558-44.3.687>
- Cuesy León M, Molina Garza ZJ, Mercado Hernández R, Galaviz Silva L. 2021. Distribución corporal de garrapatas (Acari: Ixodidae y Argasidae) asociadas a Odocoileus virginianus (Artiodactyla: Cervidae) y Ovis canadensis (Artiodactyla: Bovidae) en tres estados del norte de México. *Revista Mexicana de Ciencias Pecuarias.* 12(1):177-193. <https://doi.org/10.22319/rmcp.v12i1.5283>
- Cuesy M. 2016. Prevalencia de Borrelia burgdorferi en garrapatas de venado cola blanca (Odocoileus virginianus) y borrego cimarrón (Ovis canadensis) de localidades del norte de la República Mexicana. Tesis para optar por el Grado de Maestría en Ciencias con orientación en Microbiología. Nuevo León: Universidad Autónoma de Nuevo León.

- Currie CR, Hewitt DG, Ortega-S. JA, Schuster GL, Campbell TA, Lohmeyer KH, Wester DB, Pérez de León A. 2020. Efficacy of white-tailed deer (*Odocoileus virginianus*) treatment for cattle fever ticks in Southern Texas, USA. *Journal of Wildlife Diseases* 56(3):588. <https://doi.org/10.7589/2015-11-304>
- Davidson WR. 2006. *Field Manual of Wildlife Diseases in the Southeastern United States*. 3rd ed. Athens: Southeastern Cooperative Wildlife Disease Study.
- Davidson WR, McGhee MB, Nettles VF, Chappell LC. 1980. Haemonchosis in white-tailed deer in the Southeastern United States. *Journal of Wildlife Diseases* 16(4):499-508. <https://doi.org/10.7589/0090-3558-16.4.499>
- Dennis WR, Stone WM, Swanson LE. 1954. A new laboratory and field diagnostic test for fluke ova in feces. *Journal of the American Veterinary Medical Association* 124(922):47-50.
- Elbroch LM, Wittmer HU. 2013. The effects of puma prey selection and specialization on less abundant prey in Patagonia. *Journal of Mammalogy* 94(2):259-268. <https://doi.org/10.1644/12-MAMM-A-041.1>
- Elias R, Mamani J, Grandez R, Vásquez P. 2021. Necrobacilosis en un venado cola blanca (*Odocoileus virginianus* peruianus) del sector Sauce Grande del Coto de Caza El Angolo, Piura, Perú. *Revista de Investigaciones Veterinarias del Perú*. 32(1):e18016. <https://doi.org/10.15381/rivep.v32i1.18016>
- Fahrenheit H. 1915. Weitere Beiträge zur Kenntnis der Anopluren. *Archiv für Naturgeschichte*. 81:1-35.
- Ferris GF. 1932. *Contributions Toward a Monograph of the Sucking Lice - Part V*. London: Oxford University Press.
- Fiel C, Steffan P, Ferreyra D. 1998. *Manual para el diagnóstico de nematodos en bovinos. Técnicas de frecuente utilización en la práctica veterinaria: su interpretación*. Buenos Aires: División de Sanidad Animal de Bayer.
- Forrester D, Rausch R. 1990. Cysticerci (Cestoda: Taeniidae) from White-Tailed Deer, *Odocoileus virginianus*, in Southern Florida. *Journal of Parasitology*. 76(4):583-585. <https://doi.org/10.2307/3282848>
- Forrester DJ, Taylor WJ, Nair KPC. 1974. Strongyloidosis in captive white-tailed deer. *J Wildl Dis*. 10(1):11-17. <https://doi.org/10.7589/0090-3558-10.1.11>
- GBIF: The Global Biodiversity Information Facility. 1980. *Solenopotes binipilosus* (Fahrenheit, 1916). GBIF Backbone Taxonomy. [accessed 2023 Oct 12]. <https://www.gbif.org/es/species/1032923>
- Gillespie RD, Dolan MC, Piesman J, Titus RG. 2001. Identification of an IL-2 Binding Protein in the Saliva of the Lyme Disease Vector Tick, *Ixodes scapularis*. *The Journal of Immunology*. 166(7):4319-4326. <https://doi.org/10.4049/jimmunol.166.7.4319>
- Gomez-Puerta LA, Angulo-Tisoc JM, Pacheco JI, Lopez-Urbina MT, Gonzalez AE. 2019. Infección natural por *Fasciola hepatica* en cérvidos del Perú. *Revista Peruana de Biología* 26(1):143-148. <https://doi.org/10.15381/rpb.v26i1.15918>
- Gomez-Puerta LA, Pacheco J, Gonzales-Viera O, Lopez-Urbina MT, Gonzalez AE. 2015. The taruca (*Hippocamelus americanus*) and the red brocket deer (*Mazama americana*) as intermediate hosts of *Taenia hydatigena* in Peru, morphological and molecular evidence. *Veterinary Parasitology* 212(3-4):465-468. <https://doi.org/10.1016/j.vetpar.2015.08.004>
- González-Acuña D, del Castro DC, Moreno L, Mey E. 2004. First records of lice (Insecta: Phthiraptera) from wild southern pudu, *Pudu puda* (Mammalia: Artiodactyla: Cervidae). *Eur J Wildl Res*. 50(4):216-217. <https://doi.org/10.1007/s10344-004-0065-9>
- González-Acuña D, Saucedo GC, Corti P, Casanueva ME, Cicchino A. 2009. First Records of the Louse *Solenopotes binipilosus* (Insecta: Phthiraptera) and the Mite *Psooptes ovis* (Arachnida: Acari) from Wild Southern Huemul (*Hippocamelus bisulcus*). *J Wildl Dis*. 45(4):1235-1238. <https://doi.org/10.7589/0090-3558-45.4.1235>
- Guillemi EC, Orozco MM, Argibay HD, Farber MD. 2018. Agentes infecciosos transmitidos por vectores en ciervos de los pantanos (*Blastocerus dichotomus*) de la Argentina. In: XIII Congreso Internacional de Manejo de Fauna Silvestre en la Amazonía y Latinoamérica. Ciudad del Este: Comunidad de Manejo de Fauna Silvestre en América Latina. p. 340-341.
- Hernández Z, González S. 2012. Parasitological survey of the Uruguayan populations of wild Pampas deer (*Ozotoceros bezoarticus* L. 1758). *Animal Production Science* 52(8):781. <https://doi.org/10.1071/AN11358>
- Hoberg EP, Fruetel M, Rickard LG. 1989. Synopse of *Nematodirus* spp. (Trichostrongyloidea) from deer and caribou in North America with comments on the evolution of *Nematodirus* spp. among the Cervidae (Artiodactyla). *Canadian Journal of Zoology* 67(6):1489-1494. <https://doi.org/10.1139/z89-211>
- Hromníková D, Furka D, Furka S, Santana JAD, Ravingerová T, Klöcklerová V, Žitňan D. 2022. Prevention of tick-borne diseases: challenge to recent medicine. *Biologia (Bratisl)*. 77(6):1533-1554. <https://doi.org/10.1007/s11756-021-00966-9>
- Instituto Nacional de Estadística e Informática. 2013. *Resultados Definitivos: IV Censo Nacional Agropecuario 2012*. [accessed 2022 Jan 23]. <http://proyectos.inei.gob.pe/web/documentospublicos/resultadosfinales-vcenagro.pdf>
- Jones A, Pybus MJ. 2001. Taeniasis and echinococcosis. In: Samuel WM, Pybus MJ, Kocan AA, editors. *Parasitic Diseases of Wild Mammals*. 2nd ed. Iowa: Iowa State Press. p. 150-192.
- Kassai T. 1999. *Veterinary Helminthology*. Oxford: Butterworth Heinemann.
- Kellogg FE, Kistner TP, Strickland RK, Gerrish RR. 1971. Arthropod Parasites Collected from White-Tailed Deer. *Journal of Medical Entomology* 8(5):495-498. <https://doi.org/10.1093/jmedent/8.5.495>
- Kim KC, Weisser CF. 1974. Taxonomy of *Solenopotes Enderlein*, 1904, with redescription of *Linognathus panamensis* Ewing (Linognathidae: Anoplura). *Parasitology*. 69(2):107-135. <https://doi.org/10.1017/S0031182000047971>
- Larroza M, Olaechea F. 2010. Comparación de la morfología y la viabilidad de huevos de *Fasciola hepatica* en distintos hospedadores en Patagonia. *Veterinaria Argentina*. 27:1-5.
- Lessa I, Corrêa Seabra Guimarães T, de Godoy Bergallo H, Cunha A, M. Vieira E. 2016. Domestic dogs in protected areas: a threat to Brazilian mammals? *Natureza & Conservação*. 14(2):46-56. <https://doi.org/10.1016/j.ncon.2016.05.001>

- Lew-Tabor AE, Rodriguez Valle M. 2016. A review of reverse vaccinology approaches for the development of vaccines against ticks and tick borne diseases. *Ticks Tick Borne Dis.* 7(4):573-585. <https://doi.org/10.1016/j.ttbdis.2015.12.012>
- Loos-Frank B. 2000. An up-date of Verster's (1969) "Taxonomic revision of the genus *Taenia* Linnaeus" (Cestoda) in table format. *Systematic Parasitology* 45(3):155-184. <https://doi.org/10.1023/A:1006219625792>
- Martinez A, Salinas A, Martinez F, Cantu A, Miller DK. 1999. Serosurvey for Selected Disease Agents in White-tailed Deer from Mexico. *Journal of Wildlife Diseases* 35(4):799-803. <https://doi.org/10.7589/0090-3558-35.4.799>
- Metro KM, Weisser MJ, Rorrer SN, Peters SO, Gallagher GR. 2019. The Prevalence of Two Common Internal Parasites in White-tailed Deer With and Without Significant Interaction With Domestic Sheep. In: Armstrong JB, Gallagher GR, editors. 18th Wildlife Damage Management Conference. Starkville: The Wildlife Society. p. 91-96.
- Miller RS, Farnsworth ML, Malmberg JL. 2013. Diseases at the livestock-wildlife interface: Status, challenges, and opportunities in the United States. *Prev Vet Med.* 110(2):119-132. <https://doi.org/10.1016/j.prevetmed.2012.11.021>
- MINAGRI. 2014. Decreto Supremo que aprueba la actualización de la lista de clasificación y categorización de las especies amenazadas de fauna silvestre legalmente protegidas. Normas Legales - El Peruano. 004-2014:520497-520504. [accessed 2023 Sep 11]. <https://www.midagri.gob.pe/portal/download/pdf/marcolegal/normaslegales/decretosupremos/2014/ds04-2014-minagri.pdf>
- MINAM. 2016. Áreas Naturales Protegidas del Perú (2011-2015): Conservación para el desarrollo sostenible. Informes Sectoriales - Ambiente. 4:208. [accessed 2023 Sep 10]. <https://www.minam.gob.pe/wp-content/uploads/2016/06/ANP240516.pdf>
- Moro PL, Ballarta J, Gilman RH, Leguia G, Rojas M, Montes G. 1998. Intestinal parasites of the grey fox (*Pseudalopex culpaeus*) in the central Peruvian Andes. *J Helminthol.* 72(1):87-89. <https://doi.org/10.1017/S0022149X00001048>
- Muñoz K. 2022. Propuesta de un programa zoonosario para el Coto de Caza El Angolo, Piura. Tesis para optar por el Grado de Magister Scientiae. Lima: Universidad Nacional Agraria La Molina.
- Murrell A, Barker SC. 2003. Synonymy of *Boophilus* Curtice, 1891 with *Rhipicephalus* Koch, 1844 (Acari: Ixodidae). *Systematic Parasitology* 56(3):169-172. <https://doi.org/10.1023/B:SYPA.0000003802.36517.a0>
- van Nunen S. 2015. Tick-induced allergies: mammalian meat allergy, tick anaphylaxis and their significance. *Asia Pacific Allergy* 5(1):3-16. <https://doi.org/10.5415/apallergy.2015.5.1.3>
- Pacheco V, Cadenillas R, Salas E, Tello C, Zeballos H. 2009. Diversidad y endemismo de los mamíferos del Perú. *Revista Peruana de Biología* 16(1):5-32. <https://doi.org/10.15381/rpb.v16i1.111>
- Palmer M V, Whipple DL, Payeur JB, Alt DP, Esch KJ, Bruning-Fann CS, Kaneene JB. 2000. Naturally occurring tuberculosis in white-tailed deer. *Journal of the American Veterinary Medical Association* 216(12):1921-1924. <https://doi.org/10.2460/javma.2000.216.1921>
- Phillips PL, Welch JB, Kramer M. 2014. Development of a spatially targeted field sampling technique for the southern cattle tick, *Rhipicephalus microplus*, by mapping white-tailed deer, *Odocoileus virginianus*, habitat in South Texas. *Journal of Insect Science* 14:88. <https://doi.org/10.1093/jis/14.1.88>
- Prestwood AK, Kellogg FE. 1971. Naturally occurring haemonchosis in a white-tailed deer. *Journal of Wildlife Diseases* 7(2):133-134. <https://doi.org/10.7589/0090-3558-7.2.133>
- Pursglove SR, Prestwood AK, Nettles VF, Hayes FA. 1976. Intestinal nematodes of white-tailed deer in southeastern United States. *Journal of the American Veterinary Medical Association* 169(9):896-900.
- Pybus MJ. 2001. Liver flukes. In: Samuel WM, Pybus MJ, Kocan AA, editors. *Parasitic Diseases of Wild Mammals*. 2nd ed. Iowa: Iowa State Press. p. 121-149.
- Rajput ZI, Hu S, Chen W, Arijo AG, Xiao C. 2006. Importance of ticks and their chemical and immunological control in livestock. *Journal of Zhejiang University-SCIENCE B* 7(11):912-921. <https://doi.org/10.1631/jzus.2006.B0912>
- Ramírez Lozano RG. 2012. Alimentación Del Venado Cola Blanca: Biología y Ecología Nutricional. Indiana: Palibrio.
- Rausch RL, Maser C, Hoberg EP. 1983. Gastrointestinal helminths of the cougar, *Felis concolor* L., in Northeastern Oregon. *Journal of Wildlife Diseases* 19(1):14-19. <https://doi.org/10.7589/0090-3558-19.1.14>
- Rodríguez-Ulloa C, Rivera-Jacinto M, Chilón Y. S, Ortiz O. P, Del Valle-Mendoza J. 2018. Infección por *Fasciola hepatica* en escolares del distrito de Condebamba, Cajamarca. *Revista de Investigaciones Veterinarias del Perú*. 29(4):1411-1420. <https://doi.org/10.15381/rivep.v29i4.15191>
- Rojas-Jaimes J, Lindo-Seminario D, Correa-Núñez G, Diringer B. 2021. Characterization of the bacterial microbiome of *Rhipicephalus* (*Boophilus*) *microplus* collected from Pecari tajacu "Sajino" Madre de Dios, Peru. *Scientific Reports* 11(1):6661. <https://doi.org/10.1038/s41598-021-86177-3>
- Sheather AL. 1923. The detection of worm eggs in the faeces of animals, and some experiments in the treatment of parasitic gastritis in cattle. *Journal of Comparative Pathology and Therapeutics*. 36:71-90. [https://doi.org/10.1016/S0368-1742\(23\)80016-9](https://doi.org/10.1016/S0368-1742(23)80016-9)
- Silva Elizalde AY, Castillo Carrillo PS, Álvarez V. 2023. Inventario de garrapatas en la Reserva de Biósfera del Noroeste del Perú. *Manglar*. 20(2):99-107. <https://doi.org/10.57188/manglar.2023.011>
- Soulsby E. 1987. *Parasitología y enfermedades parasitarias en los animales domésticos*. 7th ed. Mexico: Interamericana.
- Soulsby E. 1982. *Helminths, arthropods and protozoa of domesticated animals*. 7th ed. London: Baillière Tindall.
- Tabor AE, Ali A, Rehman G, Rocha Garcia G, Zangirolamo AF, Malarido T, Jonsson NN. 2017. Cattle Tick *Rhipicephalus microplus*-Host Interface: A Review of Resistant and Susceptible Host Responses. *Frontiers in Cellular and Infection Microbiology* 7. <https://doi.org/10.3389/fcimb.2017.00506>
- Torrel Pajares TS, Rojas-Moncada J, Estela Collantes JE, Vargas-Rocha LA. 2022. *Fasciola hepatica* en *Cavia porcellus* de 10 comunidades del distrito de Chota, Cajamarca, Perú. *Revista de Investigaciones Veterinarias del Perú*. 33(2):e20880. <https://doi.org/10.15381/rivep.v33i2.20880>

- Ueno H, Gonçalves P. 1998. Manual para diagnóstico das helmintos de ruminantes. 4th ed. Tokyo: Japan International Cooperation Agency.
- Walker JB, Keirans JE, Horak IG. 2000. The genus *Rhipicephalus* (Acari, Ixodidae): a guide to the brown ticks of the world. Cambridge: Cambridge University Press.
- Wang H-H, Grant WE, Teel PD, Lohmeyer KH, A. Pérez de León A. 2020. Enhanced biosurveillance of high-consequence invasive pests: southern cattle fever ticks, *Rhipicephalus* (*Boophilus*) *microplus*, on livestock and wildlife. *Parasit Vectors*. 13(1):487. <https://doi.org/10.1186/s13071-020-04366-x>
- Wang H-H, Teel PD, Grant WE, Schuster G, Pérez de León AA. 2016. Simulated interactions of white-tailed deer (*Odocoileus virginianus*), climate variation and habitat heterogeneity on southern cattle tick (*Rhipicephalus* (*Boophilus*) *microplus*) eradication methods in south Texas, USA. *Ecological Modelling* 342:82-96. <https://doi.org/10.1016/j.ecolmodel.2016.10.001>
- Wenzel R, Johnson P. 1966. Checklist of the sucking lice of Panama (Anoplura). In: *Ectoparasites of Panama*. Chicago: Field Museum of Natural History. p. 273-279. <https://www.biodiversitylibrary.org/part/91351>
- Agradecimientos / Acknowledgments:**
Al Blgo. Lucio C. Gil Perleche, especialista del Servicio Nacional Forestal y de Fauna Silvestre (SERFOR) de la Región Cajamarca, por la confianza y el apoyo incondicional durante todo el trayecto de la investigación. También, un agradecimiento especial a Ana M. Fernández-Sánchez por colaborar con la ilustración y en los procesos de laboratorio.
- Conflicto de intereses / Competing interests:**
Los autores declaran no tener conflicto de intereses.
- Rol de los autores / Authors Roles:**
CAM-M: Conceptualización, Investigación, Escritura- Preparación del borrador original, Redacción – Revisión y Edición
DR-P: Investigación, Redacción – Revisión y Edición
JR-M: Investigación, Redacción – Revisión y Edición
ST-P: Investigación, Redacción – Revisión y Edición
LS: Validación, Redacción – Revisión y Edición
ML: Validación, Supervisión, Redacción – Revisión y Edición
PO: Recursos, Escritura- Preparación del borrador original, Redacción – Revisión y Edición.
- Fuentes de financiamiento / Funding:**
Esta investigación no recibió ninguna subvención específica de ninguna agencia de financiación, sector comercial o sin fines de lucro.
- Aspectos éticos / legales; Ethics / legals:**
El presente estudio se desarrolló bajo la iniciativa y supervisión del Servicio Nacional Forestal y de Fauna Silvestre (SERFOR) – Región Cajamarca. Los autores declaran no haber violado normas éticas o legales al ejecutar esta investigación o en la producción del manuscrito.

Página en banco

Blank page
