

COMUNICACIÓN

Craneotomía Rostrotentorial Descompresiva en un Carnero Reproductor

ROSTROTENTORIAL DECOMPRESSIVE CRANIOTOMY IN A BREEDING RAM

Rocío Silvia Sandoval Monzón^{1,3}, Luis Felipe Ruiz García¹, Eben Amed Salinas Campos², Willy Mayk Victorio Cisneros²

RESUMEN

Este trabajo tuvo como objetivo presentar los resultados de una craneotomía rostrotentorial descompresiva realizada en un carnero Corriedale con severos signos neurológicos. El paciente presentaba un cuadro de paresia derecha producto de un síndrome de hemisferio izquierdo. La tomografía axial computarizada (TAC) mostró una masa tumoral en el hemisferio cerebral izquierdo. Con la finalidad de prolongar la vida del animal, dada su valía como reproductor, se realizó una craneotomía descompresiva. Se realizó la resección de una parte de la bóveda craneana a fin de dar más espacio al cerebro y aliviar la hipertensión endocraneana producida por dicha patología. Una vez recuperado de la anestesia, el animal presentó una remisión de los signos neurológicos. El paciente dejó de presentar torneo, ataxia y presión cefálica sobre las paredes al caminar. El paciente quedó bajo observación por un periodo de 20 días, durante el cual presentó buen ánimo y apetito. Los resultados obtenidos en la presente cirugía evidencian la posibilidad de emplear dicha técnica para el alivio de los signos clínicos neurológicos en animales que presenten neoplasias, edema, hematomas y coenurosis a nivel cerebral.

Palabras clave: craneotomía, ovino, hipertensión endocraneal, tumor

ABSTRACT

This study aimed to discuss the results of a rostrotentorial decompressive craniotomy performed in a ram with had severe neurological signs. The patient had a clinical picture of right paresis product of a left hemisphere syndrome. A computerized axial tomography

¹ Clínica de Animales Mayores, Facultad de Medicina Veterinaria, Universidad Nacional Mayor de San Marcos, Lima, Perú

² Clínica Veterinaria Doctor Pet's, Lima, Perú

³ E-mail: rociosandovalm@gmail.com

Recibido: 27 de mayo de 2016

Aceptado para publicación: 31 de agosto de 2016

(CAT) was conducted and a tumour was found in the left cerebral hemisphere. In order to extend the productive life of the animal, given his value as a sire, a decompressive craniotomy was performed. Part of the cranial vault was dissected to provide more space to the brain and relieve intracranial hypertension caused by this pathology. Once recovered from anaesthesia, the animal presented a remission of neurological signs. The patient did not present the previous compulsive circling behaviour, ataxia and head-pressing behaviour. The patient remained under observation for a period of 20 days, during which he presented good temper and appetite. The results of the surgery showed the possibility of using this technique for the relief of neurologic clinical signs in animals suffering cerebral neoplasia, cerebral oedema, cerebral bruises or coenuruses.

Key words: craniotomy, ovine, intracranial hypertension, tumour

INTRODUCCIÓN

Las condiciones del sistema nervioso pueden resultar en anormalidades del estado mental, comportamiento, postura y equilibrio, marcha y tono muscular, y de los sentidos (Jackson y Cockcroft, 2002). Dependiendo del sitio y la naturaleza del problema, el animal puede encontrarse mentalmente hiperexcitado, normal, deprimido o comatoso; asimismo, puede exhibir otros signos que varían desde una ligera incoordinación al colapso total (Bagley y Mayhew, 2002).

Las alteraciones neurológicas más comunes en el ovino se deben a la toxemia de la gestación y la coenurosis (Hindson y Winter, 2002). Además, se han descrito diversos tumores primarios del sistema nervioso en los rumiantes (Helfer y Stevens, 1978; Sutton y McLennan, 1982; Braun *et al.*, 2005; Derakhshanfar y Mozaffari, 2010; Sandoval *et al.*, 2014). Sin embargo, diversas enfermedades tienen efectos sobre la función normal del sistema nervioso central y periférico. En el caso de animales de producción, el diagnóstico definitivo no es esencial si el examen clínico indica que el pronóstico es malo, teniendo en cuenta el bienestar del paciente y la economía del cliente (Jackson y Cockcroft, 2002).

La craneotomía descompresiva consiste en la resección de parte de la bóveda craneana con el objetivo de dar el espacio

necesario al cerebro y así aliviar la hipertensión endocraneana producida por diversas patologías (Lubilloa *et al.*, 2009). La craneotomía descompresiva se ha considerado como una herramienta adicional en el tratamiento de casos donde la presión intracraneana incrementada no ha respondido al tratamiento médico (Fossum, 2008; Lubilloa *et al.*, 2009).

El presente trabajo tuvo como objetivo presentar y discutir los resultados de una craneotomía rostrorotatoria descompresiva realizada en un carnero de alto valor genético que presentaba un tumor cerebral que fuera diagnosticado mediante tomografía axial computarizada cerebral (TAC). Información inicial de este caso fue reportado por Sandoval *et al.* (2014).

CASO CLÍNICO

Un carnero Corriedale de 3.5 años de edad fue remitido a la Clínica de Animales Mayores de la Facultad de Medicina Veterinaria de la Universidad Nacional Mayor de San Marcos, Lima. El animal formaba parte del grupo de reproductores del plantel para inseminación artificial de la Unidad de Producción Corpacancha, de la SAIS Pachacútec, ubicada en el distrito de Marcapomacocha, provincia de Yauli, departamento de Junín, Perú.

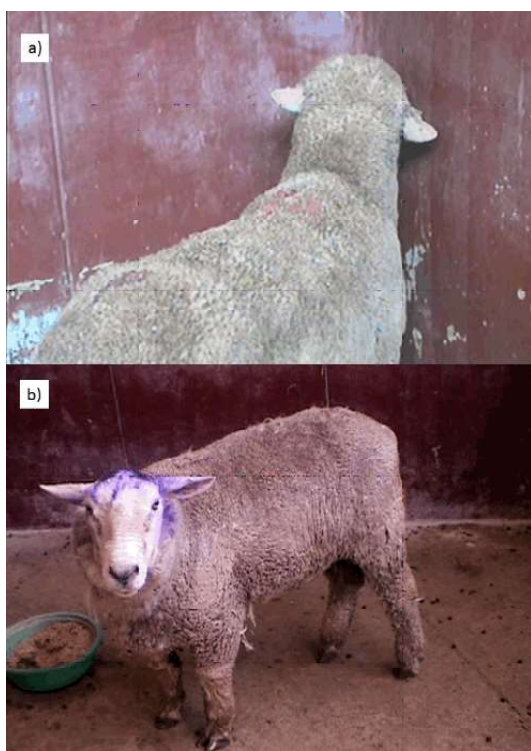

Figura 1. a) Comportamiento preoperatorio: presión cefálica sobre un muro. b) Comportamiento posoperatorio: animal en postura normal

El carnero mostraba estado de conciencia en depresión, presentaba torneo de cabeza y cuello hacia el lado derecho con ataxia e hipermetría anterior derecha. Al caminar mostraba apoyo cefálico en las paredes («head pressing») (Ozmen *et al.*, 2005); asimismo, tenía síndrome de Horner positivo en el lado derecho, estrabismo ventral del mismo ojo y afasia, presentaba disnea marcada e inapetencia. El paciente presentaba un cuadro de paresia derecha, producto de un síndrome de hemisferio izquierdo (Figura 1a). Según el propietario, los signos clínicos habían sido observados en los últimos 30 días.

Por medio de una TAC, se observó una lesión tumoral bilobulada hipodensa de 3.4 x 6.4 cm en el hemisferio cerebral izquierdo que cruza la línea media y asocia signos de hipertensión endocraneana. Dadas las caracte-

terísticas clínicas y tomográficas, posiblemente se trataba de un glioblastoma de grado IV. El pronóstico era malo, teniendo una limitada probabilidad de supervivencia; sin embargo, debido al alto valor genético del paciente, los propietarios mostraron gran interés en emplear al carnero en la próxima campaña de empadre, la cual se iba a realizar en los próximos dos meses.

Se inició un tratamiento paliativo a base de dexametasona (20 mg/día via IM), logrando una marcada mejoría en su estado de conciencia (Sanz y Lizárraga, 2007). Sin embargo, un tratamiento continuo con altas dosis de corticoides favorecía la presentación de un cuadro de Cushing iatrogénico y que las funciones reproductivas estuvieran disminuidas. Por lo tanto, se tomó la decisión de realizar una craneotomía rostrotentorial descompresiva con la finalidad de reducir la presión intracraneana de manera prolongada.

Cirugía: Craneotomía Rostrotentorial Descompresiva

En la preparación prequirúrgica, el paciente fue mantenido en ayuno durante 24 h y se le retiró el acceso al agua durante 12 h. El paciente fue premedicado con xilacina (0.1 mg/kg), tramadol (2 mg/kg), atropina (0.02 mg/kg) y enrofloxacina (5 mg/kg) como profilaxis antibiótica. Estos fármacos fueron administrados por vía intramuscular.

Se introdujo una cánula en la vena cefálica izquierda y se le mantuvo viable para administrar fluidoterapia con cloruro de sodio isotónico al 0.9% a una dosis de infusión de 10 ml/kg/h. Se indujo la anestesia general mediante una combinación anestésica endovenosa, compuesta por ketamina en dosis de 6 mg/kg y diazepam en dosis de 0.5 mg/kg.

El paciente fue intubado una vez conseguida la inconciencia. Para esto, se diseñó un tubo endotraqueal largo uniendo dos tubos endotraqueales con balón N° 8.5, los cuales

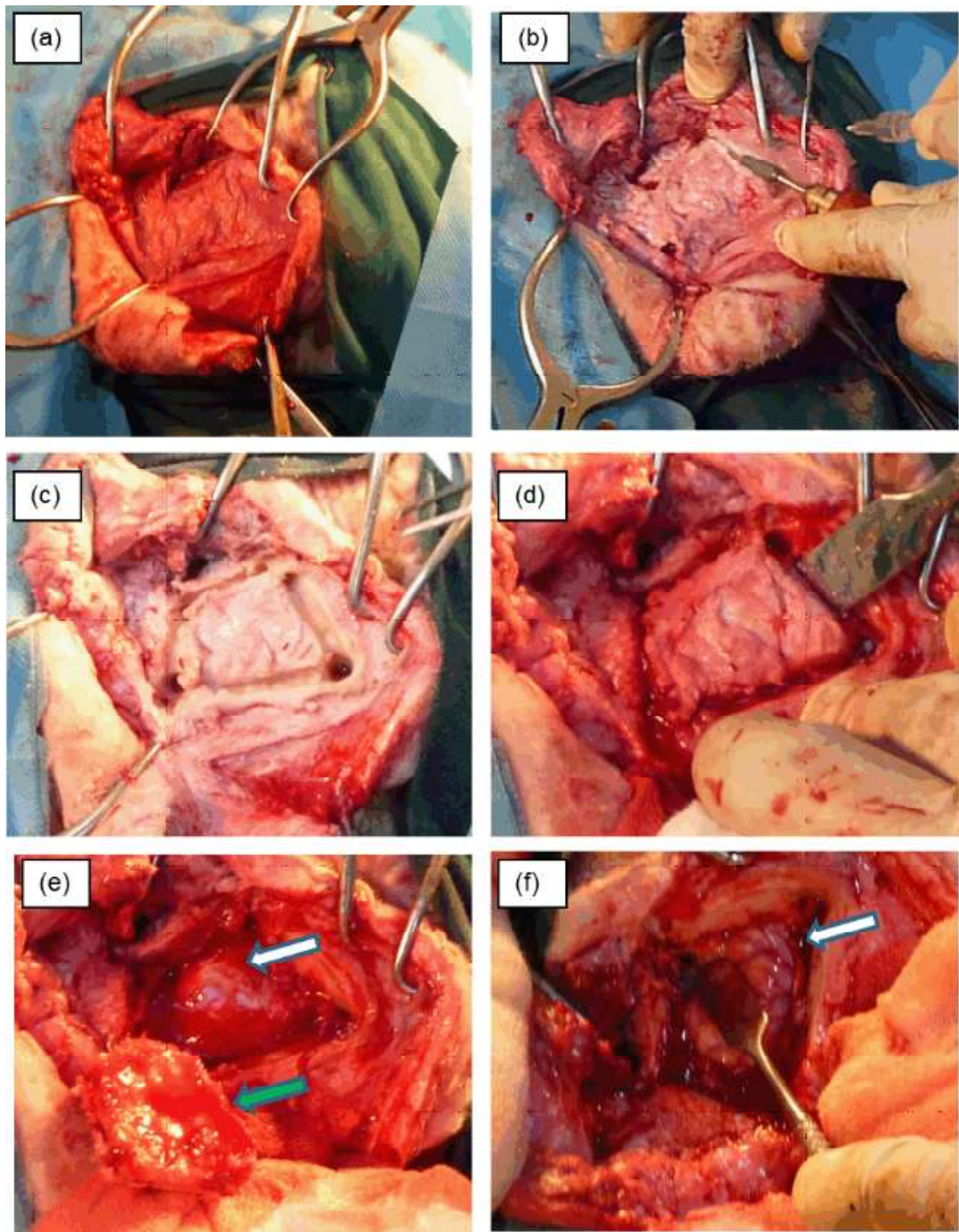


Figura 2. Craneotomía rostrtentorial descompresiva en un ovino Corriedale. (a) Incisión en piel y disección de tejidos blandos. (b) Inicio de la craneotomía con una fresa neumática de alta velocidad. (c) Cuatro perforaciones unidas sin incluir periostio interno. (d) Elevación del colgajo óseo con un elevador de periostio. (e) Colgajo óseo separado (flecha verde), donde se aprecia el encéfalo cubierto por la duramadre (flecha blanca). (f) Encéfalo luego de la extracción de la duramadre (flecha blanca) y reducción de la presión intracraneana

Cuadro 1. Resultados de la exploración neurológica antes y después de la craneotomía rostrorotatoria descompresiva en un carnero Corriedale con un tumor cerebral semejante a un glioblastoma

Hallazgos clínicos	Antes de la craneotomía	Después de la craneotomía
Depresión	Presente	Ausente
Presión cefálica sobre la pared	Presente	Ausente
Cabeza inclinada a la derecha	Presente	Ausente
Cuello girado a la derecha	Presente	Ausente
Ojo derecho más cerrado	Presente	Ausente
Síndrome de Horner	Presente	Ausente
Estrabismo	Presente	Ausente
Ojo derecho caído	Presente	Ausente
Afasia	Presente	Presente
Ataxia anterior derecha	Presente	Ausente
Hipermetría anterior derecha	Presente	Ausente
Camina apoyado de las paredes	Presente	Ausente

fueron adaptados para poder conseguir un tubo de mayor longitud. La anestesia fue mantenida con isoflurano en oxígeno al 100%. Durante la cirugía, el vaporizador se mantuvo con una concentración alveolar mínima del 2.5%, flujo de oxígeno a 2 L/min y ventilación mecánica asistida. El monitoreo de la frecuencia cardíaca y saturación de oxígeno se realizó con un pulsioxímetro.

El paciente fue posicionado en decúbito esternal, con un soporte del cráneo a una postura elevada, con el fin de evitar la congestión venosa cerebral y contribuir al drenaje venoso, evitando el riesgo de un edema cerebral, que potencialmente aumentaría la presión intracraneana. El área quirúrgica estuvo comprendida entre la comisura lateral de los párpados y los cóndilos occipitales, la cual fue preparada asépticamente y lavada concienzudamente con una preparación antiséptica de yodopovidona en solución al 10% y posteriormente fue embrocado con alcohol yodado al 2%.

Se realizó una craneotomía rostrorotatoria izquierda, con el objetivo de exponer el hemisferio cerebral izquierdo. El campo quirúrgico fue definido entre el área que se encontraba inmediatamente caudal al botón córneo y a la izquierda de la línea media. Este lugar es adecuado pues hay una mínima cantidad de músculo y tejidos subcutáneos cubriendo el hueso frontal. Se realizó una incisión en la piel en forma de C, con la parte convexa dirigida rostralmente; se realizó la hemostasia y se diseccionaron los tejidos subcutáneos para exponer el hueso y a continuación se elevó el músculo frontal y se reflejó ventralmente exponiendo la cara lateral del cráneo.

La craneotomía se inició realizando cuatro perforaciones en las esquinas del área preparada, con una fresa neumática de alta velocidad y con broca de 3 mm de diámetro. Los cuatro puntos fueron unidos por medio de desgaste del hueso por la misma broca hasta una mayor profundidad, pero sin incluir

al periostio interno. Se terminó la craneotomía con un osteótomo y un impactador para finalmente elevar el colgajo óseo con un elevador de periostio. Una vez retirado el colgajo, la duramadre fue incidida con una tijera de iris hasta el mismo tamaño de la abertura de la craneotomía, evitando cualquier vaso sanguíneo visible. La duramadre no se conservó y fue eliminada luego del corte. La incisión de la duramadre permitió que el cerebro protruya debido a la presión intracraneal incrementada. Una vez logrado el objetivo de reducir la presión intracraneal, se realizó un lavado con solución salina estéril y templada. Para la síntesis no se procedió a la reposición del colgajo óseo.

Se realizó el cierre del músculo temporal dorsalmente a la banda de fascia dorsal restante con un patrón de sutura continuo simple con material absorbible multifilamento 1/0. El tejido subcutáneo fue suturado de manera habitual. La piel fue suturada con un patrón tipo colchonero con nylon de 0.4 mm de diámetro. Se realizó tratamiento antibiótico con enrofloxacin durante 5 días (5 mg/kg IM c/24 h x 7 días), furosemida (2 mg/kg IM c/12 h x 2 días) y se continuó con el tratamiento de dexametasona (20 mg/día IM x 2 días).

La recuperación posoperatoria fue inmediata. Una vez recuperado de la anestesia, el animal procedió a ponerse en estación y luego fue dirigido a su corral de recuperación, donde llegó por sus propios medios. Minutos después procedió a comer y tomar agua. En los días siguientes de la operación, se observó la remisión de varios signos neurológicos; principalmente el torneo, así como la ataxia y la presión cefálica sobre las paredes (Cuadro 1, Figura 1b).

DISCUSIÓN

El pronóstico del paciente era malo, teniendo una limitada probabilidad de supervivencia; sin embargo, debido al valor genético del paciente se descartó la eutanasia y se ini-

ció el tratamiento quirúrgico mediante una craneotomía rostrtentorial descompresiva.

Frente a un daño cerebral de cualquier tipo que pueda desencadenar una respuesta que aumente la presión intracraneana, el cerebro se encuentra desplazado hacia zonas de menor presión produciendo en primer lugar, edema cerebral y, en casos severos no controlados, el riesgo de una herniación cerebral subfacial o rostrtentorial (Strain, 2006). El objetivo de la craneotomía descompresiva es lograr un cambio de dirección del desplazamiento cerebral de tal manera que se libere el tronco encefálico y se eviten complicaciones mayores. Además, al tener una zona carente de bóveda craneana, se espera una disminución de la presión intracraneana (Fossum, 2008).

Se tuvo una buena respuesta del paciente al protocolo de anestesia y la respiración artificial asistida. Durante la cirugía no se tuvieron mayores problemas para mantener la estabilidad del paciente. La técnica empleada para la apertura de la bóveda craneana fue adecuada, pudiéndose realizar el retiro del colgajo óseo sin mayor inconveniente.

La evolución del paciente luego de la cirugía fue muy favorable, notándose una remisión casi inmediata de los signos neurológicos. La herida fue conservada de manera tradicional como cualquier herida posquirúrgica. El retiro de los puntos se realizó 10 días después de la cirugía y el paciente regresó a su rutina normal a los 20 días de la cirugía.

Los resultados obtenidos evidencian la posibilidad de emplear la técnica de craneotomía rostrtentorial para el alivio de los signos clínicos en animales aquejados por enfermedades a nivel encefálico, tales como neoplasias, edema y hematomas cerebrales, así como coenurosis u oestrosis, en animales de alto valor genético.

LITERATURA CITADA

1. **Bagley RS, Mayhew IG 2002.** Exploración clínica del sistema nervioso. En: Radostits OM, Mayhew IG, Houston DM (eds). Examen y diagnóstico clínico en veterinaria. España: Elsevier Science. p 493-542.
2. **Braun U, Hilbe M, Ehrensperger F. 2005.** Clinical and pathological findings in a goat with cerebral gliomatosis. *Vet J* 170: 381-383. doi: 10.1016/j.tvjl.2004.09.010
3. **Derakhshanfar A, Mozaffari AA. 2010.** First report of oligodendroglioma in a sheep. *J S Afr Vet Assoc* 81: 114-115.
4. **Fossum TW. 2008.** Cirugía del cerebro. En: Cirugía de pequeños animales. 3ª ed. España: Elsevier. p 1379-1401.
5. **Helper DH, Stevens DR. 1978.** Spinal neurofibroma in a sheep. *Vet Pathol* 15: 784-786.
6. **Hindson JC, Winter AC. 2002.** Manual of sheep diseases. 2nd ed. Oxford: Blackwell Science. 289 p.
7. **Jackson P, Cockcroft P. 2002.** Clinical examination of farm animals. Oxford: Blackwell Science. 313 p.
8. **Lubillo S, Blanco J, López P, Molina I, Domínguez J, Carreira L, Manzano J. 2009.** Papel de la craniectomía descompresiva en el enfermo neurocrítico. *Med Intensiva* 33: 74-83.
9. **Ozmen O, Sahinduran S, Haligur M, Sezer K. 2005.** Clinicopathologic observations on *Coenurus cerebralis* in naturally infected sheep. *Schweiz Arch Tierheilkd.* 147: 129-134. doi: 10.1024/0036-7281.147.3.129
10. **Sandoval R, Ruiz L, Delgado A, Pizarro J. 2014.** Hallazgos clínicos y tomográficos en un ovino con alteraciones nerviosas: reporte de un caso. *Rev Inv Vet Perú* 25: 551-556. doi: 10.15381/rivep.v25i4.10816
11. **Sanz M, Lizárraga M. 2007.** Paciente terminal en el domicilio: diagnóstico y tratamiento de las complicaciones neurológicas. N.º 1.640. [Internet]. Disponible en: <http://www.jano.es/ficheros/sumarios/1/0/1640/35/1v0n1640-a13099641pdf001.pdf>
12. **Strain G 2006.** Indicators of brain mass-induced herniation. *Vet J* 172: 198-199. doi: 10.1016/j.tvjl.2005.08.029
13. **Sutton RH, McLennan MW. 1982.** Hemangiosarcoma in a cow. *Vet Pathol* 19: 456-458.