

## Prevalencia de linguatulosis en bovinos (*Bos taurus*) beneficiados en una planta faenadora de Chile

Prevalence of linguatulosis in cattle (*Bos taurus*) in a slaughtering house of Chile

Juan José Ramos G.<sup>1</sup>, Pamela Morales M.<sup>1,4</sup>, Hortensia Carmona H.<sup>2</sup>,  
Alex Silva G.<sup>3</sup>

### RESUMEN

El objetivo del presente estudio fue determinar la prevalencia de linguatulosis en vísceras de bovinos beneficiados en una planta faenadora de la ciudad de Curicó, VII Región, Chile. Se realizó el examen macroscópico del hígado, pulmones, corazón y de los linfonodos mediastinales, mesentéricos y hepáticos de 269 bovinos. En los casos de lesiones compatibles con linguatulosis, la víscera se consideró positiva y estas fueron observadas bajo estereoscopio para llegar al diagnóstico etiológico, considerando como positivo las que presentaron una o más ninfas. El 11.89% de los bovinos presentaron lesiones compatibles con linguatulosis en las vísceras analizadas y solo uno (0.37%) presentó el diagnóstico etiológico positivo con presencia de ninfa de *Linguatula serrata*. La mayor cantidad de lesiones compatibles se encontraron en el hígado (81.8%), seguido en linfonodos mesentéricos (9.1%), linfonodos hepáticos (6.1%) y pulmón (3.0%). No se detectaron lesiones en corazón y linfonodos mediastinales. No existe un método validado para identificar lesiones macroscópicas causadas por la linguatulosis, de modo que el hallazgo de lesiones compatibles puede causar sesgos, ya que estas podrían ser causadas por otros agentes. La linguatulosis no es una enfermedad de notificación obligatoria en Chile, a pesar de considerarse como una enfermedad zoonótica y tener importancia en salud pública.

**Palabras clave:** *Linguatula serrata*; ninfas; bovinos; vísceras; diagnóstico

<sup>1</sup> Facultad de Recursos Naturales y Medicina Veterinaria, Escuela de Medicina Veterinaria, Universidad Santo Tomás, sede Talca, Chile

<sup>2</sup> Servicio Agrícola y Ganadero, Gobierno de Chile

<sup>3</sup> Seremi de Salud, Ministerio de Salud, Gobierno de Chile

<sup>4</sup> E-Mail: pmoralesm@santotomas.cl

Recibido: 16 de agosto de 2018

Aceptado para publicación: 7 de marzo de 2019

## ABSTRACT

The objective of the present study was to determine the prevalence of linguatulosis in bovine viscera in a slaughterhouse in Curicó, VII Region, Chile. The macroscopic examination of the liver, lungs, heart and the mediastinal, mesenteric and hepatic lymph nodes of 269 cattle was performed. In cases of lesions compatible with linguatulosis, the viscera were considered positive and these were observed under a stereoscope to reach the etiological diagnosis, considering as positive the lesions that presented one or more nymphs. The results showed that 11.89% of the cattle presented lesions compatible with linguatulosis in the viscera analysed and only one (0.37%) presented the positive etiological diagnosis of *Linguatula serrata* nymphs. The largest number of compatible lesions was found in the liver (81.8%), followed by mesenteric lymph nodes (9.1%), hepatic lymph nodes (6.1%) and lungs (3.0%). No lesions were detected in the heart and mediastinal lymph nodes. There is no validated method to identify macroscopic lesions caused by linguatulosis, so the finding of compatible lesions can be biased since these could be caused by other agents. Linguatulosis is non-notifiable disease in Chile, despite being considered as a zoonotic disease and having importance in public health.

**Key words:** *Linguatula serrata*; nymphs; cattle; viscera; diagnosis

## INTRODUCCIÓN

La linguatulosis es una pentastomiasis, enfermedad parasitaria zoonótica causada principalmente por *Linguatula serrata* (Acha y Szyfres, 2003). El ciclo de vida del parásito es indirecto, necesitando un hospedero intermedio para desarrollar la larva y la ninfa (Christoffersen y de Assis, 2015). El parásito adulto libera huevos larvados al medio ambiente, mediante tos o estornudos del hospedero. Estos huevos contaminan los pastos, los cuales serán consumidos por los hospederos intermedios (equinos, bovinos, caprinos, suinos, ovinos, etc.), donde el huevo liberará la larva que penetrará la pared intestinal, y empezará un complejo sistema de migraciones, donde puede llegar a órganos como linfonodos mediastinales, mesentéricos o hepáticos, hígado, pulmones y corazón. En estos, la larva formará nódulos y mudará hasta llegar al estado infectante, la ninfa. El hospedero definitivo es el cánido, que se infecta por consumir las ninfas presentes en los órganos infectados. La ninfa migrará a la cavidad nasal, donde se con-

vertirá en un parásito adulto, listo para la ovoposición (Azizi *et al.*, 2015; Christoffersen y de Assis, 2015; Taylor *et al.*, 2016).

En los hospederos intermedios, el parásito forma nódulos de hasta 5 mm de diámetro en la superficie del órgano o en el parénquima (Castro *et al.*, 2015). La ninfa de *L. serrata* es bastante parecida al parásito adulto en su morfología, pero de menor tamaño. Dentro de sus características se encuentra la presencia de un extremo anterior con dos pares de ganchos, una protuberancia central, espinas y estriaciones en su cutícula (Taylor *et al.*, 2016).

El hombre puede actuar tanto como hospedero intermedio y como definitivo accidental, provocando linguatulosis visceral o linguatulosis nasofaríngea, también llamada Síndrome de Halzoun (Khalil *et al.*, 2013). El parásito ha sido ampliamente reportado en Medio Oriente, sobre todo en Irán (Rezaei *et al.*, 2012). A pesar de su importancia en salud pública, en Chile existen algunos reportes sobre el parásito, siendo la mayoría en la zona sur del país (Poo, 1971; Garcinuño y González,

1977; Valenzuela *et al.*, 1995; Muñoz, 2015) y algunos en la zona central (Ortúzar, 2007; Carrillo *et al.*, 2017).

La linguatulosis no está incluida dentro de las enfermedades de notificación obligatoria del Servicio Agrícola y Ganadero de Chile (Norma General Técnica Sobre Inspección Médico Veterinaria de las Reses de Abasto y de sus Carnes y Criterios para la Calificación de Aptitud para el Consumo Humano, Ministerio de Salud, 2002), por lo cual se desconoce su prevalencia. El presente estudio tuvo como objetivo determinar la prevalencia de lesiones compatibles con linguatulosis en vísceras de bovinos beneficiados en una planta faenadora de carnes de la ciudad de Curicó, Chile.

## MATERIALES Y MÉTODOS

El estudio se realizó durante los meses de abril y mayo de 2017 en bovinos beneficiados en una planta faenadora de carnes de la ciudad de Curicó, Chile. Se revisaron los linfonodos mesentéricos, hepáticos y mediastinales, así como el hígado, pulmón y corazón de 269 bovinos. El tamaño mínimo muestral se obtuvo aplicando una fórmula para poblaciones finitas (Aguilar-Barrojas, 2005), considerándose una población mensual de 1600 animales (dato obtenido en la planta faenadora), con una confianza del 95% y una precisión de un 5%. Al no tener precedentes de la prevalencia de esta patología en la planta faenadora en estudio, se asumió un valor de 0.5% (50%), lo que maximiza el tamaño muestral.

### Inspección Macroscópica

El objetivo de la inspección macroscópica fue encontrar lesiones que fueran compatibles con linguatulosis en cada uno de los órganos en estudio. Se consideraron como lesiones de la parasitosis las características descritas en otros reportes, donde se indica que *L. serrata* ocasiona una lesión puntiforme

o nodular de color blanquecino de un diámetro no mayor a 5 mm en la superficie de las vísceras, o nodulaciones de color blanquecino, amarillento o café en el parénquima (Castro *et al.*, 2015).

La superficie de cada órgano fue inspeccionada, para luego realizar cortes seriados cada 8 mm en pulmón e hígado, mientras que en los linfonodos se hicieron cada 3 mm. En el caso de los corazones, solo se realizó el análisis superficial, pues son requeridos para la venta y consumo humano. Se realizó el análisis comparativo de prevalencia de las lesiones compatibles entre órganos afectados, mediante la prueba estadística de Chi cuadrado utilizando el software Infostat®. Cada lesión compatible con linguatulosis se conservó con formalina al 10% por 30 días.

### Inspección Estereoscópica

Se realizó la examinación estereoscópica de todas las lesiones compatibles para obtener el diagnóstico definitivo de linguatulosis. Para el análisis, se realizó un corte longitudinal del nódulo previamente fijado y se observó bajo una lupa Kyoto, modelo Optical XTJ-4400. Se buscó la presencia de las estructuras ninfales características de *L. serrata*, tales como, la presencia de un extremo anterior con dos pares de ganchos, una protuberancia central, espinas y estriaciones en su cutícula (Taylor *et al.*, 2016). Al observar una o más ninfas se consideró el diagnóstico etiológico positivo.

## RESULTADOS

Se determinó que 32 de los 269 animales presentaron lesiones compatibles con linguatulosis, indicando una prevalencia en bovinos del 11.89% en la planta faenadora en estudio. El hígado fue el órgano más afectado, seguido de los linfonodos mesentéricos y los linfonodos hepáticos. El pulmón fue el órgano menos afectado, mientras que no se observaron lesiones compatibles en corazón

y linfonodos mediastinales. Los resultados de prevalencia entre órganos mostraron diferencias altamente significativas ( $p=0.0001$ ). En uno de los animales positivos se observaron dos lesiones, una en hígado y otra en linfonodo hepático (Cuadro 1, Figura 1). En el análisis estereoscópico, solo se logró observar la ninfa de *L. serrata* en una de las lesiones compatibles con linguatulosis (Figura 2).

## DISCUSIÓN

El análisis de lesiones compatibles con linguatulosis en vísceras de bovinos es el método utilizado en Chile a nivel de las plantas faenadoras para identificar la enfermedad; sin embargo, este método no está exento de errores, debido a que dichas lesiones pueden ser causadas por otros parásitos o noxas, de allí que no se puede llegar al diagnóstico etiológico de la enfermedad solo con la observación de estas lesiones. Por otro lado, siendo la linguatulosis una enfermedad cuya presencia no es de notificación obligatoria en Chile, puede existir un subdiagnóstico a nivel de las plantas faenadoras.

Las lesiones compatibles con linguatulosis encontradas en los hígados fueron similares a las descritas por otros autores (Garcinuño y González, 1977; Valenzuela *et al.*, 1995; Carrillo *et al.*, 2017), quienes las describen como lesiones de un diámetro máximo de 5 mm y de color blanquecino. Así mismo, las lesiones en linfonodos fueron similares a las descritas por Castro *et al.* (2015), quienes las reconocen como pequeños granulomas calcificados, microabscesos o nodulaciones de un color amarillo pardo, verde o gris. En Chile, al no ser una enfermedad de notificación obligatoria, no existe una norma establecida para realizar el reconocimiento de las lesiones, por lo que se toman en consideración lo indicado en estudios nacionales como internacionales en referencia a las características morfológicas de la lesión para poder considerarla como compatible.

Cuadro 1. Frecuencia de lesiones compatibles con linguatulosis en vísceras de bovinos faenados en Curicó, Chile (2017)

Víscera	Frecuencia (%)
Hígado	81.8
Linfonodo mesentérico	9.1
Linfonodo hepático	6.1
Pulmón	3.0
Linfonodo mediastinal	0
Corazón	0
Total	100

Carrillo *et al.* (2017) reportaron una prevalencia de 13.82% de linguatulosis en hígados de bovinos en Talca, y Ortúzar (2007) informa de una prevalencia de 16% en la región Metropolitana del país, prevalencias similares a las del presente estudio. Sin embargo, Urrutia (2001) reporta 26.2% de prevalencia en la región del Maule, Chile, mientras que otros investigadores reportan prevalencias menores; así Poo (1971) con 8% en la región de los Lagos, Garcinuño y González (1976) con 5.9% y Muñoz (2015) con 4.1%, ambos en Valdivia, Chile. Estas diferencias pueden deberse a la experiencia propia del observador para determinar las lesiones, así como al pequeño tamaño de las nodulaciones y a que generalmente se presentan de forma única en el órgano. La localización de la lesión también es importante de resaltar, pues en el hígado es de tipo subcapsular o en su parénquima. En este sentido, Poo (1971) y Garcinuño y González (1976) solo examinaron el hígado de manera subcapsular, a diferencia del presente estudio donde también fue considerada la revisión del parénquima.

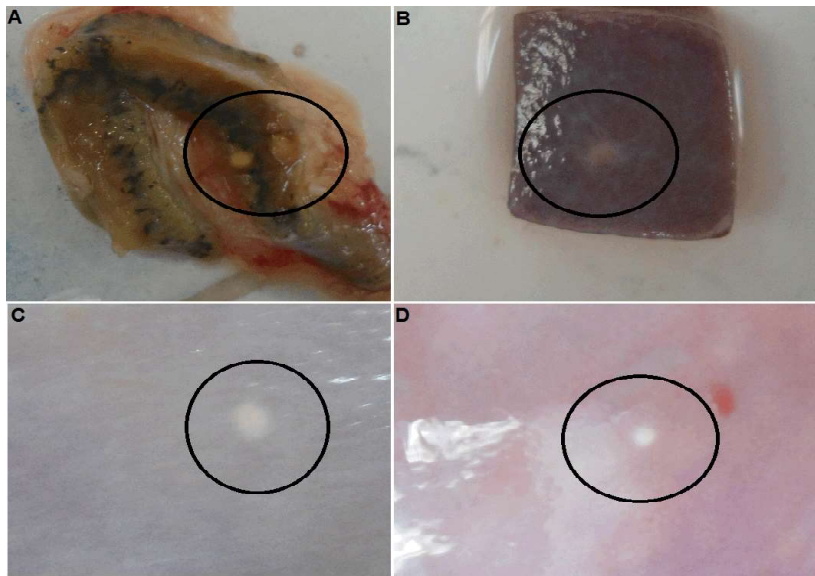


Figura 1. Lesiones compatibles con linguatulosis en vísceras bovinas. A: Dos lesiones nodulares en linfonodo hepático (círculo). B, C, D: Lesiones nodulares en hígado (círculo)

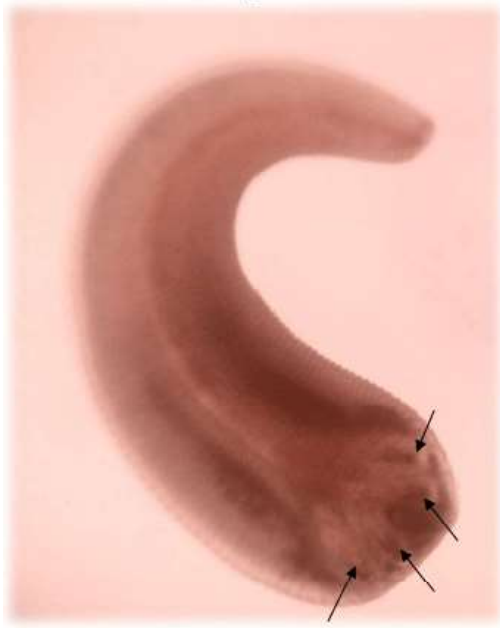

Figura 2. Ninfa de *L. serrata* obtenida de un linfonodo mesentérico. Las flechas indican la presencia de ganchos en su extremo anterior. Nótese las pequeñas espinas superficiales y las estriaciones en el cuerpo del parásito. 4X

En el presente trabajo, las prevalencias macroscópicas y estereoscópicas obtenidas fueron notoriamente diferentes (11.89% y 0.37%, respectivamente). Esto pudo deberse, entre otros motivos, a que algunas de las lesiones compatibles pudieron ser producidas por otro agente o al tiempo transcurrido entre la infestación del parásito y la toma de la muestra. Caswell y Williams (2007) señalan que la ninfa va degenerándose con el tiempo, por lo cual puede llegar a absorberse o calcificarse dentro de la nodulación. Dado que algunas nodulaciones observadas durante la examinación estereoscópica presentaron material calcificado, pero no la ninfa propiamente tal, no se puede descartar que la ninfa hubiese estado anteriormente presente y que la lesión, por tanto, haya sido de linguatulosis. Para llegar a un diagnóstico más certero y detectar la ninfa de *L. serrata*, lo ideal sería realizar alguna otra técnica diagnóstica, como, por ejemplo, la digestión enzimática en los órganos bajo análisis (Bamovorat *et al.*, 2013) o el análisis histopatológico del nódulo y tejido circundante (Muñoz, 2015).

A la hora de realizar el examen estereoscópico, se obtuvo una prevalencia de lesiones compatibles con linguatulosis de un 0.37%, más baja que otros estudios realizados en Chile, como el de Valenzuela *et al.* (1995) y Carrillo *et al.* (2017), los cuales obtuvieron una prevalencia estereoscópica de un 16.6% y de 6.7%, respectivamente. Sin embargo, estas diferencias pueden deberse a que los otros estudios mencionados abarcan solamente el hígado de los bovinos, así como la procedencia de los animales, ya que los animales que sirvieron al estudio de Carrillo *et al.* (2017), provenían solo de la VII región del Maule, Chile, a diferencia del presente estudio, en donde los animales tenían un rango de procedencia de entre la IV región de Coquimbo y XI región de Aysén. Sin embargo, Muñoz (2015), realizó un estudio de prevalencia de linguatulosis en la XIV región de los Ríos, donde obtuvo una prevalencia de un 2%, resultado más cercano al presente estudio. Es necesario generar mayores análisis de prevalencia de esta enfermedad y establecer metodologías estándar para la evaluación de lesiones de linguatulosis en vísceras de bovinos que permitan realizar comparaciones más certeras, tanto entre las regiones de Chile, como también con otros países.

El hígado fue la víscera que obtuvo la mayor cantidad de lesiones compatibles con linguatulosis (81.8%). Es importante mencionar que solo se ha examinado el hígado en los estudios realizados en Chile, probablemente por la facilidad y por qué dicho órgano debe ser analizado de manera rutinaria en las plantas faenadoras para pesquisar otras enfermedades (Poo, 1971; Garcinuño y González, 1977; Valenzuela *et al.*, 1995; Muñoz, 2015; Carrillo *et al.*, 2017).

La mayoría de los estudios sobre linguatulosis se han realizado en Medio Oriente, en donde además del hígado, se analizan los linfonodos mesentéricos y mediastinales y el pulmón. Azizi *et al.* (2015) mencionan que los linfonodos hepáticos son los más propensos a sufrir la infestación por *L. serrata*

en bovinos; sin embargo, en la mayoría de los estudios no fueron considerados. En Chile solo existen reportes de linguatulosis en hígados de bovino, de modo que este sería el primer reporte de lesiones compatibles con linguatulosis en linfonodos mesentéricos y hepáticos, así como en pulmón; además de ser el primer reporte oficial en el país de presencia etiológica del parásito de *L. serrata* en un linfonodo mesentérico.

Respecto al pulmón, Mohammad *et al.* (2015) encontraron seis ninfas de *L. serrata* en pulmón de bovinos, mientras que en el presente trabajo solo se pudo encontrar lesiones compatibles. Por otro lado, la ausencia de lesiones compatibles en los linfonodos mediastinales podría indicar que este no es un órgano preferente por el parásito; sin embargo, se debe reunir más información, ya que otros estudios han encontrado ninfas de *L. serrata* en estos linfonodos en pequeños rumiantes (Nourollahi Fard *et al.*, 2010; Kheirabadi *et al.*, 2013; Azizi *et al.*, 2015).

En el presente trabajo no fue posible observar lesiones compatibles en el corazón de los bovinos, aunque la observación se realizó solo superficialmente y no en el parénquima, lo cual podría influir en el resultado. Castro *et al.* (2015) solo indica la posibilidad de que el corazón puede presentar lesiones compatibles con linguatulosis; sin embargo, Ma *et al.* (2002) encontraron dos pares de ganchos dentro de unas lesiones granulomatosas en el corazón, los cuales posteriormente se confirmaron como lesiones por linguatulosis. Se debe seguir estudiando la posible presencia del parásito en el corazón, debido a que es un órgano que se comercializa para consumo humano.

## CONCLUSIONES

- La prevalencia macroscópica de linguatulosis en bovinos faenados en Curicó, Chile fue de 11.89% (32/269).

- El hígado presentó la mayor frecuencia de lesiones compatibles con linguatulosis (81.8%).
- La presencia de una ninfa del agente etiológico de linguatulosis fue observada en un linfonodo mesentérico de un bovino (0.37%).

#### LITERATURA CITADA

1. **Acha P, Szyfres B. 2003.** Pentastomiasis. In: Zoonoses and communicable diseases common to man and animals. Vol III. 3<sup>rd</sup> ed. Washington DC, USA: PAHO. p 345-350.
2. **Aguilar-Barrojas S. 2005.** Fórmulas para el cálculo de la muestra en investigaciones de salud. Salud en Tabasco 11: 333-338.
3. **Azizi H, Nourani H, Moradi A. 2015.** Infestation and pathological lesions of some lymph nodes induced by *Linguatula serrata* nymphs in sheep slaughtered in Shahrekord Area (Southwest Iran). Asia Pac J Trop Biomed 5: 574-578. doi: 10.1016/j.apjtb.2015.04.006
4. **Bamovorati M, Zarandi M, Mostafavi M, Kheirandish R, Sharifi I, Radfar M. 2013.** The prevalence of *Linguatula serrata* nymphs in mesenteric and mediastinal lymph nodes in one-humped camels (*Camelus dromedaries*) slaughtered in Rafsanjan slaughterhouse, Iran. J Parasit Dis 38: 374-377 doi: 10.1007/s12639-013-0258-9
5. **Carrillo M, Morales P, Carvallo F, Abarca C. 2017.** Prevalencia de linguatulosis hepática en bovinos beneficiados en una planta faenadora de carnes, Talca, Chile. Rev Inv Vet Perú 28: 169-177. doi: 10.15381/rivep.v28i1.12937
6. **Castro J, Naupay A, Fajardo N, Trevejo G, Almeyda V, Fajardo E, Faustino K. 2015.** Prevalencia de ninfas de *Linguatula serrata* en ganado bovino en camales de Lima, Perú. Rev Inv Vet Perú 26: 310-316. doi: 10.15381/rivep.v26i2.11091
7. **Caswell J, Williams K. 2007.** Respiratory system. In: Maxie M (ed). Jubb, Kennedy, and Palmer's Pathology of domestic animals. Saunders. p 645-646.
8. **Christoffersen M, de Assis J. 2015.** Pentastomida. Revista IDE@-SEA 98<sup>a</sup>:1-10.
9. **Garcinuño L, González H. 1977.** Linguatulosis hepática en bovinos de Valdivia. Arch Med Vet 9: 62-65.
10. **Khalil G, Haddad C, Otrouk ZK, Jaber F, Farra A. 2013.** Halzoun, an allergic pharyngitis syndrome in Lebanon: the trematode *Dicrocoelium dendriticum* as an additional cause. Acta Trop 125: 115-118. doi: 10.1016/j.actatropica.2012.09.013
11. **Kheirabadi KP, Fallah AA, Azizi H, Samani AD, Dehkordi SD. 2013.** Prevalence of *Linguatula serrata* nymphs in slaughtered sheep in Isfahan province, southwest of Iran. J Parasit Dis 39: 518-521 doi: 10.1007/s12639-013-0388-0
12. **Ma K, Qiu M, Rong Y. 2002.** Pathological differentiation of suspected cases of pentastomiasis in China. Trop Med Int Health 7: 166-177.
13. **Ministerio de Salud. 2002.** Norma general técnica sobre inspección médico veterinaria de las reses de abasto y de sus carnes y criterios para la calificación de aptitud para el consumo humano. Santiago, Chile. 64 p. [Internet]. Disponible en: [http://www.sag.gob.cl/sites/default/files/NORMA\\_-62\\_REFUNDIDO\\_-APTITUD\\_CONSUMO\\_-HUMANO.pdf](http://www.sag.gob.cl/sites/default/files/NORMA_-62_REFUNDIDO_-APTITUD_CONSUMO_-HUMANO.pdf)
14. **Mohammad A, Yagoob G, Hossein H. 2015.** Prevalence of cattle and buffalo lung-worm infestation in Tabriz city, Iran. Biological Forum 7: 195-198.
15. **Muñoz M. 2015.** Descripción histopatológica y prevalencia de ninfas de *Linguatula serrata* en hígado de bovinos faenados en una planta faenadora de carnes de la ciudad de Valdivia, Chile. Tesis de Médico Veterinario. Valdivia: Univ. Austral de Chile. 24 p.

16. **Nourollahi FS, Kheirandish R, Asl EN, Fathi S. 2010.** The prevalence of *Linguatula serrata* nymphs in goats slaughtered in Kerman slaughterhouse, Kerman, Iran. *Vet Parasitol* 171: 176-178. doi: 10.1016/j.vetpar.2010.03.010
17. **Ortúzar D. 2007.** Presencia de *L. serrata* en bovinos procedentes de predios de la zona central y sur del país, beneficiados en una planta faenadora de la Región Metropolitana. Tesis de Médico Veterinario. Santiago: Universidad Mayor. 50 p.
18. **Poo L. 1971.** Estudio anatomopatológico de los hígados de bovino en el matadero Socoagro de Valdivia. Tesis de Médico Veterinario. Valdivia, Chile: Univ. Austral de Chile. 30 p.
19. **Rezaei H, Ashrafihelan J, Nematollahi A, Mostafavi E. 2012.** The prevalence of *Linguatula serrata* nymphs in goats slaughtered in Tabriz, Iran. *J Parasit Dis* 36: 200-202. doi: 10.1007/s12639-012-0104-5
20. **Taylor M, Coop R, Wall R. 2016.** *Veterinary parasitology*. 4<sup>th</sup> ed. West Sussex: Wiley Blackwell. 1006 p.
21. **Urrutia A. 2001.** Estudio de linguatulosis en hígados de bovinos beneficiados en la planta faenadora «Carne Chile», VII Región (Maule). Tesis de Médico Veterinario. Chillán: Univ. de Concepción. 30 p.
22. **Valenzuela G, Bascuñán M, Bayer L, Ernst S. 1995.** Infecciones por *Linguatula serrata* (Fröhlich 1789) en hígados de bovinos. *Arch Med Vet* 27: 29-34.