

Asociación entre la presencia de anticuerpos contra *Leptospira* y lesiones renales en bovinos

Association between the presence of antibodies against *Leptospira* and kidney lesions in cattle

Daniel Isaías Burgos Macías¹, Carlos Aníbal Bulnes Goicochea¹, Miguel Pérez Ruano^{2,6}, Alexandra Paola Revelo Ruales³, Mercy Alexandra Falconí Flores³, Lino Vera Loo⁴, Rafael Angel Joa Rodríguez², Osvaldo Fonseca-Rodríguez⁵

RESUMEN

El estudio tuvo como objetivo determinar la posible relación entre la presencia de lesiones denominadas «Riñón con Manchas Blancas» (RMB) y la seroprevalencia de *Leptospira* spp en bovinos sacrificados en el matadero del cantón Manta, provincia Manabí, Ecuador. Se tomaron muestras de sangre a 320 bovinos para detectar anticuerpos contra bacterias del género *Leptospira* utilizando la técnica de microaglutinación. Asimismo, se hizo una revisión macroscópica de los riñones y se tomaron muestras para el análisis histopatológico. La seroprevalencia de *Leptospira* spp fue de 50.9% y la frecuencia de lesiones renales fue de 18.13%. Se encontró la presencia de los ocho serovares evaluados, siendo mayor la frecuencia de los serovares Pomona, Icterohaemorrhagiae y Bratislava. Los animales serológicamente positivos a *Leptospira* presentan 40.56 más probabilidad de presentar lesiones específicas asociadas con la enfermedad al momento del sacrificio ($p < 0.00001$; OR=40.56; IC 95%= 9.86-169.79). Se determinó asociación significativa entre la presencia de lesiones renales con los serovares Icterohaemorrhagiae, Canicola, Hardjo y Wolffi. No se encontró asociación entre la presencia de lesiones con el sexo de los animales ni con el cantón de procedencia. Se concluye que existe relación entre la seroprevalencia a *Leptospira* spp y la presencia de lesiones renales (RMB).

Palabras clave: lesiones renales, leptospirosis, bovinos, *Leptospira* spp, serología

¹ Facultad de Ciencias Veterinarias, Universidad Técnica de Manabí, Portoviejo, Ecuador

² Cátedra «Una Sola Salud», Facultad de Medicina Veterinaria, Universidad Agraria de la Habana, San José de las Lajas, Mayabeque, Cuba

³ Laboratorios de la Dirección de Diagnóstico Animal, Tumbaco, Quito, Ecuador

⁴ Agencia Ecuatoriana para la Calidad del Agro (AGROCALIDAD), Manabí

⁵ Department of Epidemiology and Global Health, Umeå University, Umeå, Sweden

⁶ Email: migperua@yahoo.es

Recibido: 29 de diciembre de 2019

Aceptado para publicación: 8 de agosto de 2020

Publicado: 25 de noviembre de 2020

ABSTRACT

The aim of this study was to determine the possible relationship between the presence of lesions called «White Spotted Kidney» (WSK) and the seroprevalence of *Leptospira* spp in cattle slaughtered in the Manta slaughterhouse, Manabí province, Ecuador. Blood samples were taken from 320 cattle to detect antibodies against *Leptospira* spp using the microagglutination technique. Likewise, a macroscopic revision of the kidneys was made, and samples were taken for histopathological analysis. The seroprevalence of *Leptospira* spp was 50.9% and the frequency of kidney injury was 18.13%. The presence of the eight serovars evaluated was found, with the serovars Pomona, Icterohaemorrhagiae and Bratislava being the most frequent. Animals serologically positive for *Leptospira* are 40.56 more likely to have specific lesions associated with the disease at the time of slaughter ($p < 0.00001$; OR = 40.56; 95% CI = 9.86-169.79). A significant association was found between the presence of kidney lesions with the serovars Icterohaemorrhagiae, Canicola, Hardjo and Wolffi. No association was found between the presence of lesions with the sex of the animals or with the canton of origin. It is concluded that there is a relationship between seroprevalence to *Leptospira* spp and the presence of kidney lesions (WSK).

Key words: renal lesions, leptospirosis, cattle, *Leptospira* spp, serology

INTRODUCCIÓN

La leptospirosis es una enfermedad causada por especies patógenas del género *Leptospira* que afecta numerosas especies animales causando fiebre, hemólisis, nefritis, trastornos respiratorios y reproductivos que pueden ocasionar la muerte (Dorjee, 2007), sobre todo en regiones tropicales y subtropicales (Ellis, 2015, Haji Hajkolaei *et al.*, 2016). Los animales infectados excretan las bacterias en la orina, contaminando las instalaciones, alimentos, agua, los que se constituyen en fuentes de infección (Azizi *et al.*, 2014). Estos patógenos se localizan en los riñones causando daño renal (Taghadosi *et al.*, 2016) en los animales, y en los humanos se le asocia a la enfermedad renal crónica (Yang *et al.*, 2015).

Los mataderos pueden ser fuentes primarias de datos para la vigilancia de enfermedades (Azizi *et al.*, 2014; FAO, 2014; Thrusfield *et al.*, 2018). Elmonir y Ramadan (2016) consideran los resultados de la ins-

pección veterinaria de animales en el matadero como una herramienta de gran impacto en la detección de infecciones zoonóticas. Asimismo, en países en desarrollo se le utiliza para minimizar el riesgo de las zoonosis desatendidas, como es el caso de la leptospirosis del bovino (EFSA, 2011).

Uno de los hallazgos de importancia que se reporta en la inspección *post mortem* del ganado bovino es la presencia de riñones con nefritis intersticial focal (NI), caracterizada macroscópicamente por focos dispersos de color blanco grisáceo, conocidos por «Riñones con Manchas Blancas» (RMB) (Yener y Keles, 2001; Azizi *et al.*, 2014), que, si bien no es específica de leptospirosis, se le asocia a infecciones por bacterias del género *Leptospira* (Amatredjo *et al.*, 1976). Estudios posteriores determinaron que la presencia de RMB al sacrificio puede ser un indicador de exposición a *Leptospira* spp (Dorjee *et al.*, 2009) y confirman la asociación entre la detección de *Leptospira* spp y la presencia de RMB en los bovinos sacrificados (Azizi *et al.*, 2012). Ante esto, el objetivo del pre-

sente estudio fue determinar la posible relación entre la presencia de RMB y la seroprevalencia de *Leptospira* spp en bovinos sacrificados en la provincia Manabí, Ecuador.

MATERIALES Y MÉTODOS

Diseño del Estudio

Se realizó un estudio transversal en el periodo comprendido entre septiembre de 2017 y febrero de 2018, mediante el cual se trabajaron 320 bovinos sacrificados en el matadero del cantón Manta, Ecuador. Se tomaron muestras de sangre a los animales para detectar la presencia de anticuerpos contra agentes del género *Leptospira*; asimismo, se practicó una evaluación anatomopatológica macro y microscópica para detectar la presencia de lesiones renales relacionadas con la presencia de leptospirosis (Luna, 1968).

Tamaño de Muestra

El número de muestras a tomar para este tipo de estudio se determinó por la fórmula propuesta por Lwanga y Lemeshow (1991): $n = Z^2 * p * (1 - p) / d^2$, donde $Z=1.96$ (nivel de confianza 95 %), $p=0.15$ (proporción de la población prevista como afectada), $1-p=0.85$, $d=0.04$ (precisión absoluta a ambos lados de la proporción), resultando en una mínima de 306 muestras.

Muestras de Sangre

Se colectaron muestras de sangre de los bovinos (5 ml), sin anticoagulante, de la vena yugular o de la arteria caudal. Se utilizaron tubos con vacío y agujas descartables. En todos los casos, los dueños de los animales firmaron el acta de consentimiento informado.

Las muestras se mantuvieron a una temperatura aproximada de 20 °C y tras la formación del coágulo se procedió a la extracción del suero por centrifugación a 1500 g

durante 10 min. El suero se distribuyó en alícuotas de 0.5 ml y se congeló a -20 °C hasta el momento de ser procesado (Mejía Martínez y Lemus Flores, 2012).

Diagnóstico Serológico

Las muestras se analizaron en los Laboratorios de la Dirección de Diagnóstico Animal de la Agencia Ecuatoriana para la Calidad del Agro (AGROCALIDAD) de Tumbaco, utilizando la técnica de la aglutinación microscópica (MAT). Se consideraron positivos los títulos $\geq 1:100$. Todos los sueros se analizaron para comprobar la presencia de títulos de anticuerpos para los ocho serovares de *Leptospira interrogans* de mayor circulación en el país: Canicola, Hardjo, Pomona, Icterohaemorrhagiae, Grippotyhosa, Wolffii, Bratislava y Copenhageni, conforme a lo recomendado por la Organización Mundial de Sanidad Animal (OIE, 2014).

Diagnóstico Patológico

Para el análisis de las alteraciones macroscópicas renales se tomaron en cuenta los criterios de Zachary (2016) y Tucunduva de Faria *et al.* (2007), quienes han establecido una asociación directa entre la presencia de varios serovares de *Leptospira* y la aparición de nefritis intersticial focal o difusa, con o sin afectación tubular (NI) en diferentes especies animales, y cuya manifestación macroscópica es el conocido Riñón con Manchas Blancas (RMB). En el presente estudio se consideró esta lesión como específica de la enfermedad para establecer una diferenciación con el resto de las alteraciones que comúnmente son encontradas en la inspección de riñones en el matadero (quistes renales, reacciones o cambios circulatorios como hiperemia, congestión o focos hemorrágicos y procesos degenerativos o infiltrativos como lipidosis).

Para comprobar la presencia de NI desde el punto de vista histológico, se tomaron muestras de todos los riñones con presencia de RMB. Las muestras fueron fijadas en una

Cuadro 1. Seroprevalencia y niveles de anticuerpos en ocho serovares de *Leptispora* en 320 muestras de sangre obtenidos en bovinos en el matadero del cantón Manta, Ecuador

	Ict	P	Ca	H	Grip	W	B	Co
Muestras positivas	78	93	40	49	51	45	69	17
Seroprevalencia	24.38 ^{ab}	29.06 ^a	12.50 ^{cd}	15.31 ^{bc}	15.94 ^{bc}	14.06 ^{bc}	21.56 ^{abc}	5.31 ^d
100	39	32	14	21	34	37	39	13
200	18	19	8	15	6	4	16	2
400	13	14	6	5	7	3	9	2
800	6	14	7	6	1	1	1	0
1600	2	12	2	2	3	0	2	0
3200	0	1	1	0	0	0	2	0
6400	0	1	2	0	0	0	0	0

Letras desiguales por filas difieren significativamente ($p < 0.0001$)

Ict= Icterohaemorrhagiae, P=Pomona, Ca=Canicola, H=Hardjo, Grip=Grippotyphosa, W=Wolffi, B=Bratislava, Co=Copenhageni

Cuadro 2. Asociación entre la positividad a *Leptospira* spp y la presencia de lesiones renales de tipo “Riñones con Manchas Blancas” (RMB) en 320 bovinos sacrificados en el matadero del cantón Manta, Ecuador

Total	Con lesiones (RMB)	Sin lesiones específicas	Total
Positivos	56	107	163
Negativos	2	155	157
Significancia		0.00001	
OR		40.56	
IC 95%		9.68 - 169.79	

solución de formol neutro tamponado a 10%, y procesadas por la técnica clásica de inclusión y corte en bloques de parafina. Los cortes de tejido se colorearon con la técnica convencional de Hematoxilina y Eosina (Luna, 1968).

Análisis Estadístico

Se determinó la seroprevalencia de bacterias del género *Leptospira*. Se identificaron los principales serovares presentes y los títulos de anticuerpos por cada uno de ellos.

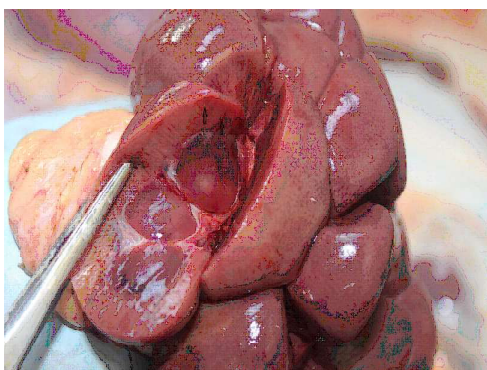


Figura 1. Clásico riñón con manchas blancas. Las flechas indican necrosis focal en la corteza renal.

Asimismo, se determinó la seroprevalencia y la presencia de lesiones en los animales por cantón de procedencia.

Se realizó un análisis de riesgo para determinar la asociación entre presencia de títulos de anticuerpos contra *Leptospira* spp y la presencia de lesiones renales específicas según sexo de los animales y el cantón de procedencia. En todos los casos se utilizó el paquete estadístico en línea VassarStats.net.

La asociación entre la presencia de lesiones en los riñones y los serovares de *Leptospira* spp se evaluó mediante regresión logística. Se realizaron análisis univariados entre la variable dependiente (lesiones renales) y las variables independientes (seropositividad a cada serovar) y se incluyeron en el análisis multivariado aquellos con valor de $p < 0.2$. La colinealidad entre las variables independientes incluidas en el modelo se evaluó a través del cálculo del Factor de inflación de la varianza (en inglés, *Variance inflation factor* - VIF) el cual resultó entre 1.11 y 2.11. El análisis fue realizado mediante el software SPSS v.25.

RESULTADOS

La seroprevalencia fue de 50.9% (IC_{95%} 45-56%). En el Cuadro 1 se presentan los-

resultados por serovar, comprobándose que los mayores valores se presentan para Pomona, Icterohaemorrhagiae y Bratislava ($p < 0.001$).

En el estudio anatomopatológico macroscópico se comprobó la presencia de RMB en 58 de los 320 animales estudiados, lo que representa 18.13% de prevalencia (IC_{95%} 14.3-52.7%). En los RMB se observaron lesiones focales, multifocales y difusas que afectaban el parénquima renal, en la mayoría de los casos de forma bilateral (Figura 1).

Las alteraciones histopatológicas con NI se caracterizaron por la presencia de reacción inflamatoria, primordialmente de carácter crónico, afectando focalmente el tejido intersticial, pero con distribución fundamentalmente perivascular (Figura 2). La distribución del cuadro histopatológico no fue homogénea, presentándose en ocasiones, lesiones focales o difusas. También se observó la presencia de alteraciones de la pared de los túbulos renales (nefrosis), instaurándose un cuadro conocido como nefritis túbulointersticial (Figura 2).

Los resultados del estudio de riesgo se muestran en el Cuadro 2. Se comprueba la relación entre la positividad a *Leptospira* spp y la presencia de lesiones renales específicas de la enfermedad, mostrando que los animales seropositivos tienen 40 veces más probabilidad de presentar las mismas lesiones que los animales negativos.

En el Cuadro 3 se puede apreciar la asociación entre la positividad a ocho serovares de *Leptospira* spp estudiadas y la presencia de lesiones renales de tipo RMB, comprobándose asociación significativa con los serovares Icterohaemorrhagiae, Canicola, Hardjo y Wolffii. Por otra parte, no se encontró asociación significativa entre la presencia de lesiones RMB con el sexo de los animales ni con el cantón de procedencia.

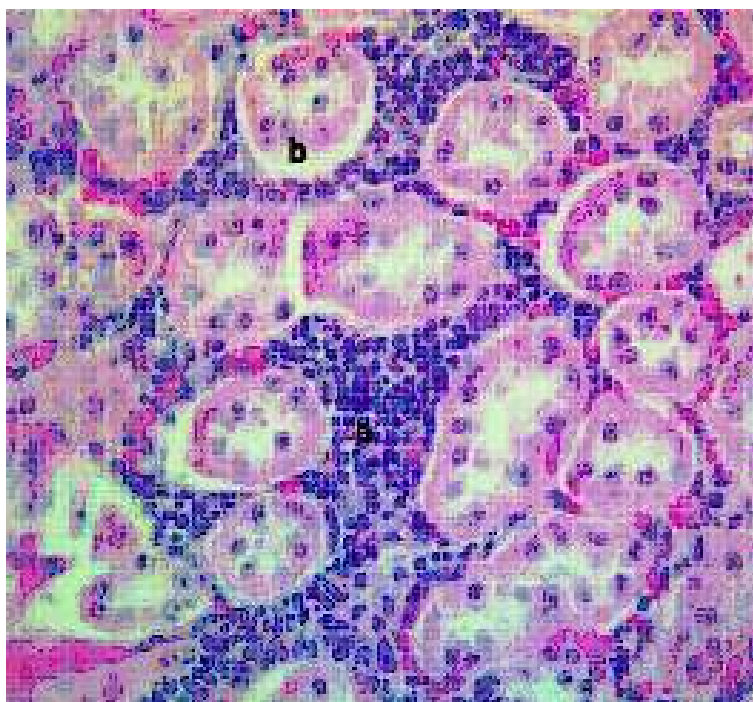


Figura 2. Cuadro de nefritis intersticial en riñón de bovino. (a) Reacción inflamatoria perivascular. (b) Alteraciones de la pared de los túbulos renales (nefrosis). H-E, 100X

DISCUSIÓN

El monitoreo de *Leptospira* spp es muy importante debido a su potencial zoonótico y los problemas de salud que pueden derivarse de la infección en los animales y en el hombre (Oliveira Filho *et al.*, 2012). En muchas ocasiones, la infección por bacterias del género *Leptospira* se presenta de forma subclínica y se detecta por la presencia de anticuerpos o por las lesiones de nefritis intersticial focal en la inspección de los animales al sacrificio (Bolin, 2005).

En el estudio realizado se demostró una elevada seroprevalencia de la enfermedad en los animales sacrificados; resultados que coinciden con los reportados por otros autores para Ecuador (Macías, 2003; Román-Cárdenas y Chávez-Valdivieso, 2016) y otros países (Ensuncho-Hoyos *et al.*, 2017; Pulido-Medellín *et al.*, 2017).

Se comprobó que 18.13% de los animales sacrificados presentaban RMB, resultado que corrobora lo que señalan otros autores sobre la existencia de un riesgo adicional, que muchos de los animales llevados al matadero para ser sacrificados puedan albergar infecciones crónicas o subclínicas que rara vez se detectan durante un examen de rutina ante mortem (Swai y Schoonman, 2012).

Se demostró que existe asociación entre la seropositividad de los animales y la presencia de RMB en la inspección al sacrificio, resultado que coincide con lo planteado en otros trabajos que señalan que algunos animales pueden permanecer por periodos prolongados como portadores de *Leptospira*, lo cual se asocia a la enfermedad renal crónica (Bolin, 2005). Dorjee (2009) demostraron en ovinos que la presencia de lesiones caracterizadas por manchas blancas en los riñones tiene 5.2 veces más probabilidad de ser seropositivos a *Leptospira* spp que aquellos

Cuadro 3. Análisis univariado y multivariado de la asociación entre los serovares de *Leptospira* spp y la presencia de lesiones renales de tipo “Riñones con Manchas Blancas” (RMB) en 320 bovinos sacrificados en el matadero del cantón Manta, Ecuador

Serovar	Categoría	Lesiones		OR No ajustado (IC95 %)	P-valor	OR	
		RMB				Ajustado (IC95 %)	P-valor
		Sí	No				
Ictero- haemorrhagiae	Sí	42	36	16.48 (8.4-32.4)	<0.0001	7.9 (3.3-18.9)	0.000
	No	16	226				
Pomona	Sí	39	54	7.90 (4.2-14.8)	<0.0001	-	-
	No	19	208				
Canicola	Sí	19	21	5.59 (2.8-11.3)	<0.0001	9.1 (3.4-24.1)	0.001
	No	39	241				
Hardjo	Sí	28	21	10.7 (5.4-21.2)	<0.0001	5.8 (2.0-12.4)	0.004
	No	30	241				
Grippotyphosa	Sí	23	28	5.5 (2.8-10.6)	<0.0001	-	-
	No	35	234				
Wolffi	Sí	29	16	15.4 (7.5-31.6)	<0.0001	4.7 (2.0-11.1)	0.030
	No	29	246				
Bratislava	Sí	31	38	6.8 (3.6-12.6)	<0.0001	-	-
	No	27	224				
Copenhagen	Sí	10	7	7.6 (2.8-20.9)	<0.0001	-	-
	No	48	255				

que no las presentaban. Asimismo, Ayanegui Acérreca (2006) demostraron en ciervos en Nueva Zelanda que las infecciones con títulos elevados con el serovar Pomona están asociados con una mayor frecuencia y severidad a lesiones renales.

La nefritis intersticial representa un amplio y diverso grupo de desórdenes caracterizados, primeramente, por fibrosis intersticial con infiltración de células mononucleares y atrofia tubular, que se pueden asociar a diferentes procesos de enfermedad; sin embargo, en condiciones experimentales y na-

turales se ha establecido la nefritis tubulointersticial linfoplasmocitaria como la lesión más común asociada con infección crónica por leptospirosis (Tucunduva de Faria *et al.*, 2007; Zachary, 2016).

En el análisis de los serovares se comprobó que esta asociación solo se presenta con Icterohaemorrhagiae, Canicola, Hardjo y Woffi, lo que confirma la importancia de los resultados para la región estudiada, ya que los tres primeros más Pomona son los que afectan más frecuentemente el bovino (da Silva *et al.*, 2005).

Los datos obtenidos en el matadero proveen de información geoespacial para los sistemas de vigilancia animal (Thomas-Bachli *et al.*, 2012). En los esquemas de salud, los resultados de las inspecciones del matadero proporcionan retroalimentación a los productores y a los veterinarios de la situación sanitaria de sus rebaños, lo que les ayuda a aumentar la conciencia sobre la aparición de determinadas enfermedades (Sanchez-Vazquez *et al.*, 2011).

CONCLUSIONES

- Los bovinos seropositivos a *Leptospira* spp tienen 40.56 veces más probabilidad de presentar lesiones renales, conocidas como Riñón con Manchas Blancas, que los animales seronegativos.
- Esta relación se presenta, fundamentalmente, en los animales afectados por los serovares Icterohaemorrhagiae, Canicola, Hardjo y Wolffi.
- Se encontró una seroprevalencia de 50.9% a *Leptospira* spp en los animales sacrificados en Manabí, Ecuador, mayormente para los serovares Pomona, Icterohaemorrhagiae y Bratislava.

LITERATURA CITADA

1. **Amatredjo A, Campbell RSF, Path MRC, Trueman KF. 1976.** A study of nephritis of beef cattle in north Queensland. *Aust Vet J* 52: 398-402. doi: 10.1111/j.1751-0813.1976.tb09511.x
2. **Ayanegui MA. 2006.** Epidemiology and control of leptospirosis in farmed deer in New Zealand. PhD Thesis. New Zealand: Massey University. 372 p.
3. **Azizi S, Kheirandish R, Rahimi E. 2014.** Comparison of polymerase chain reaction and Warthin-Starry techniques to detect *Leptospira* spp in kidneys of slaughtered cattle. *Onderstepoort J Vet* 81: e1-e6. doi: 10.4102/ojvr.v81i1.821
4. **Azizi S, Tajbakhsh E, Hajimirzaei MR, Gholami Varnamkhasti M, Sadeghian H, Oryan A. 2012.** Evaluation of «white-spotted kidneys» associated with leptospirosis by polymerase chain reaction based LipL32 gene in slaughtered cows *J S Afr Vet Assoc* 83: 69. doi: 10.4102/jsava.v83i1.69
5. **Bolin CA. 2005.** Leptospirosis in cattle: disease review and update. In: Proc NAVC North American Veterinary Conference. Orlando, Florida, USA.
6. **da Silva F, de Freitas J, Anzai E, Hashimoto V, Giraldo N, Delbem A, Bracarense AP, et al. 2005.** Leptospire detection in kidney, liver and uterus of cows slaughtered in Paraná State, Brazil. *Braz J Microbiol* 36: 38-42. doi: 10.1590/S1517-83822005000100008
7. **Dorjee S. 2007.** Occupational exposure to pathogenic *Leptospira* from sheep carcasses in a New Zealand abattoir. MSc Thesis. New Zealand: Massey University. 152 p.
8. **Dorjee S, Heuer C, Jackson R, West DM, Collins-Emerson JM, Midwinter AC, Ridler AL. 2009.** Are white-spot lesions in kidneys in sheep associated with leptospirosis? *New Zeal Vet J* 57: 28-33. doi: 10.1080/00480169.2009.36865
9. **Ellis WA. 2015.** Animal leptospirosis. In: Adler B (ed). *Leptospira and leptospirosis*. Australia: Springer. p 99-137.
10. **Elmonir W, Ramadan H. 2016.** Abattoir based prevalence, economic losses and veterinarians' high-risk practices survey of bovine tuberculosis in mid-delta of Egypt. *Alexandria J Vet Sci* 49: 24-30. doi: 10.5455/ajvs.224255.
11. **Ensuncho-Hoyos C, Rodríguez-Rodríguez V, Pérez-Doria A, Vergara O, Calderón-Rangel A. 2017.** Epidemiology behavior of leptospirosis in Ciénaga de Oro, Córdoba (Colombia). *Trop Anim Hlth Pro* 49: 1345-1351. doi: 10.1007/s11250-017-1332-6

12. [EFSA] *European Food Safety Authority*. 2011. Scientific opinion on the public health hazards to be covered by inspection of meat (swine). EFSA J 9: 23-24.
13. [FAO] *Food and Agricultural Organization*. 2014. Risk-based disease surveillance – A manual for veterinarians on the design and analysis of surveillance for demonstration of freedom from disease. Rome, Italy: FAO. 197 p.
14. *Haji Hajikolaei MR, Nikvand AA, Ghadrnamashhadi AR, Ghorbanpoor M, Mohammadian B, Abdollahpour G*. 2016. Existence of *Leptospira interrogans* in kidney and shedding from urine and relationship with histopathological and serological findings in water buffaloes (*Bubalus bubalis*). Rev Med Vet-Toulouse 167: 269-273.
15. *Luna LG*. 1968. Manual of histological staining methods of the Armed Forces Institute of Pathology. 3rd ed. USA: McGraw-Hill. 258 p.
16. *Lwanga SK, Lemeshow S*. 1991. Determinación del tamaño de las muestras en los estudios sanitarios. Manual Práctico. Ginebra: OMS, 80 p.
17. *Macías E*. 2003. Prevalencia de brucelosis, tuberculosis, leptospirosis y ántrax en bovinos faenados en los camales el empalme, Pichincha y Quevedo desde el 2001-2003. Tesis de Médico Veterinario. Manabí: Universidad Técnica de Manabí. 91 p.
18. *Mejía Martínez K, Lemus Flores C*. 2012. Comparación de las pruebas Rosa de Bengala y Rivanol con ELISA para el diagnóstico de brucelosis bovina. REDVET 13(2). [Internet]. Disponible en: <http://www.veterinaria.org/revistas/redvet/n020212/021202.pdf>
19. *Oliveira Filho JX, De Paula DAJ, Morés N, Pescador CA, Ciaccizanella JR, Coldebella A, Dutra V, et al*. 2012. Interstitial nephritis of slaughtered pigs in the State of Mato Grosso, Brazil. Pesqui Vet Brasil 32: 303-318. doi: 10.1590/S0100-736X20120004-00007
20. [OIE] *Organización Mundial de Sanidad Animal*. 2014. Leptospirosis. En: Manual de las pruebas de diagnóstico y de las vacunas para los animales terrestres. Vol 1, Cap 2.1.12. 7^a ed. Paris: OIE. [Internet]. Disponible en: http://www.oie.int/fileadmin/Home/esp/Health_standards/tahm/2.01.12_Leptospirosis.pdf
21. *Pulido-Medellín M, Díaz-Anaya A, Giraldo-Forero J*. 2017. Determinación de *Leptospira* spp en humanos y bovinos pertenecientes al municipio de Toca, Boyacá. Vet Zootec 11: 55-66. doi: 10.17151/vetzo.2017.11.2.5
22. *Román-Cárdenas F, Chávez-Valdivieso R*. 2016. Prevalencia de enfermedades que afectan la reproducción en ganado bovino lechero del cantón Loja. CEDAMAZ 6: 83-90.
23. *Sanchez-Vazquez MJ, Strachan WD, Armstrong D, Nielen M, Gunn GJ*. 2011. The British pig health schemes: integrated systems for large-scale pig abattoir lesion monitoring. Vet Rec 169: 413. doi: 10.1136/vr.d4814
24. *Swai ES, Schoonman L*. 2012. A survey of zoonotic diseases in trade cattle slaughtered at Tanga city abattoir: a cause of public health concern. Asian Pac J Trop Biomed 2: 55-60. doi: 10.1016/S2221-1691(11)60190-1
25. *Taghadosi V, Hosseinzadeh S, Shekarforoush SS, Samiei A*. 2016. Prevalence of renal lesions in slaughtered cattle in Shiraz, Iran, and detection of *Leptospira* in them by nested PCR-RFLP. Trop Anim Health Pro 48: 1691-1696. doi: 10.1007/s11250-016-1145-z
26. *Thomas-Bachli AL, Pearl DL, Friendship RM, Berke O*. 2012. Suitability and limitations of portion-specific abattoir data as part of an early warning system for emerging diseases of swine in Ontario. BMC Vet Res 8: 3867. doi: 10.1186/1746-6148-8-3
27. *Thrusfield M, Christley R, Brown H, Diggle PJ, French N, Howe K, Kelly L, et al*. 2018. Veterinary epidemiology. 4th ed. USA: John Wiley. 864 p.

28. **Tucunduva de Faria M, Athanzio DA, Gonçalves Ramos EA, Silva EF, Reis MG, Ko AI. 2007.** Morphological alterations in the kidney of rats with natural and experimental *Leptospira* infection. *J Comp Pathol* 137: 231-238. doi: 10.1016/j.jcpa.2007.08.001
29. **Yang HY, Hung CC, Liu SH, Guo YG, Chen YC, Ko YC, Huang CT, et al. 2015.** Overlooked risk for chronic kidney disease after leptospiral infection: a population-based survey and epidemiological cohort evidence. *PLoS Neglect Trop D* 9: e0004105. doi: 10.1371/journal.pntd.0004105
30. **Yener Z, Keles H. 2001.** Immunoperoxidase and histopathological examinations of leptospiral nephritis in cattle. *J Vet Med A* 48: 441-447. doi: 10.1046/j.1439-0442.2001.00355.x
31. **Zachary JF. 2016.** Pathology basic of veterinary diseases. Expert Consult. 6th ed. USA: Elsevier. 1408 p.