

COMUNICACIÓN

Reporte de caso: colangiocarcinoma y disgerminoma en pava aliblanca (*Penelope albipennis*), Perú

Case report: Cholangiocarcinoma and dysgerminoma in white-winged guan (*Penelope albipennis*), Peru

Gloria Vásquez^{1,4}, Rosa Perales², Eliana Icochea³

RESUMEN

Se reporta el caso de una pava aliblanca (*Penelope albipennis*) de 7 años de edad con muerte súbita, propiedad de un zoológico y centro de rescate en Lambayeque, Perú. A la necropsia, se observaron manchas blanquecinas difusamente diseminadas en el hígado y nódulos de color blanquecino de diferentes tamaños en el ovario. El examen histopatológico dio el diagnóstico definitivo de colangiocarcinoma en hígado y disgerminoma en el ovario. Este es el primer reporte de estas patologías en la especie *Penelope albipennis* en Perú.

Palabras clave: colangiocarcinoma, disgerminoma, neoplasias, pava aliblanca, hígado, ovario

ABSTRACT

The case of a 7-year-old white-winged guan (*Penelope albipennis*) with sudden death, owned by a zoo and rescue centre in Lambayeque, Peru, is reported. At necropsy, diffusely scattered whitish spots were observed in the liver and whitish nodules of

¹ Laboratorio de Fisiología y Patología Aviar, Facultad de Medicina Veterinaria, Universidad Nacional Pedro Ruiz Gallo, Lambayeque, Perú

² Laboratorio de Histología, Embriología y Patología Animal, Facultad de Medicina Veterinaria, Universidad Nacional Mayor de San Marcos, Lima, Perú

³ Laboratorio de Patología Aviar, Facultad de Medicina Veterinaria, Universidad Nacional Mayor de San Marcos, Lima, Perú

⁴ E-mail: gvasquez22@hotmail.com

Recibido: 8 de abril de 2020

Aceptado para publicación: 20 de octubre de 2020

Publicado: 21 de diciembre de 2020

different sizes in the ovary. Histopathological examination gave the definitive diagnosis of cholangiocarcinoma in the liver and dysgerminoma in the ovary. This is the first report of these pathologies in the *Penelope albipennis* species in Peru.

Key words: cholangiocarcinoma, dysgerminoma, neoplasia, white-winged guan, liver, ovary

INTRODUCCIÓN

La pava aliblanca (*Penelope albipennis*) es un ave emblemática del Perú de la Familia Cracidae, endémica de los bosques secos de la región de Lambayeque, encontrándose en peligro de extinción (Castillo, 2014; Angulo, 2004). Su silueta está acuñada en la moneda del sol peruano desde el 14 de junio de 2018 (El Peruano, 2018).

Los colangiocarcinomas o carcinomas de los ductos biliares intrahepáticos son neoplasias malignas del epitelio. Las células malignas se asemejan al epitelio del tracto biliar, donde tienden a realizar metástasis a la cápsula hepática, capas serosas, tejido linfático, pulmones, pleura, riñón y cerebro. Estos carcinomas se caracterizan por un crecimiento incontrolado y progresivo de las células del conducto biliar (Ponomarkov y Mackey, 1976; Cullen, 2017). Histopatológicamente, los tumores de vías biliares están conformados por células epiteliales columnares a cuboidales, organizadas en forma de glándulas, hileras, cordones, túbulos o conductos separados por mínimas cantidades de estroma, donde la infiltración del parénquima hepático es manifiesta, pudiéndose observar figuras mitóticas (Ozmen, 2012).

Los tumores de ovario pueden originarse en la superficie del epitelio, estroma gonadal y de las células germinales. El disgerminoma es un tumor que se origina en las células germinales primordiales, homólogo al seminoma testicular en machos. Histopatológicamente está compuesto de una población uniforme de células poliédricas, que es-

tán dispuestas en capas, hileras, o alvéolos, con estroma escasamente fibroso y altamente vascularizado, numerosas mitosis y, a veces, de apariencia inusual, pudiendo existir zonas de necrosis y hemorragias dentro del tumor. Los disgerminomas pueden ser malignos o benignos, siendo su apariencia similar (McEntee, 2002).

El presente reporte de estos neoplasmas serían los primeros casos en crácidos de un zocriadero en Perú.

PRESENTACIÓN DEL CASO

Una pava aliblanca (*Penelope albipennis*) de siete años, de buena condición corporal (2.0 kg de peso), apareció muerta súbitamente en el Zocriadero y Centro de Rescate CRAX, ubicado en el distrito de Olmos, departamento de Lambayeque, Perú. El ave recibía una mezcla de alimento concentrado comercial con maíz chancado (50:50) y un suplemento de frutas y vegetales picados (plátano, papaya, pepinillo, tomate y camote), además de agua *ad libitum*. El espécimen fue remitido al Laboratorio de Fisiología y Patología Aviar de la Universidad Nacional Pedro Ruiz Gallo, Lambayeque, para su necropsia (Figura 1).

A la necropsia, el ave presentó severa hepatomegalia con bordes romos, y múltiples manchas blanquecinas de diverso tamaño en la superficie del hígado, las cuales daban un aspecto irregular a la superficie del órgano (Figura 2a). Al realizar cortes del hígado, se apreció infiltración de estas mismas lesiones



Figura 1. Pava aliblanca (*Penelope albipennis*) de 7 años, muerta súbitamente en el Zoológico y Centro de Rescate CRAX (Lambayeque, Perú)

en el interior de todo el parénquima hepático. La Figura 2b muestra la superficie de corte con áreas de color blanco amarillentas, de forma muy irregular, con cierta presencia de tejido conectivo que le da consistencia firme al corte. El bazo se observó incrementado de tamaño, friable al tacto y con pequeñas áreas de color blanquecino (Figura 3). Igualmente, el ovario mostró un severo aumento de tamaño, compacto al corte, con presencia de masas grandes blanquecinas de diferente tamaño (Figura 4).

El examen histopatológico del hígado mostró la presencia de nódulos conformados por estructuras tubulares desordenadas rodeadas de un fino estroma. A mayor aumento se observó atipia celular como: anisocitosis, pleomorfismo, anisocariosis, núcleos voluminosos de diferentes formas y escasa infiltra-

ción de linfocitos. Además, se observaron células cuboidales tapizando las estructuras tubulares (Figura 5). El diagnóstico histopatológico fue de colangiocarcinoma

En el ovario se observaron células redondas a poliédricas distribuidas desordenadamente en el parénquima en algunas zonas acompañadas con abundante estroma. Estas células son atípicas de núcleo voluminoso, con anisocariosis y presencia de dos mitosis por campo a x40. La neoplasia fue diagnosticada como disgerminoma (Figura 6).

DISCUSIÓN

El colangiocarcinoma es una neoplasia que se reporta en aves silvestres en cautiverio (Neri *et al.*, 2009). Rocha *et al.* (2015) describen un colangiocarcinoma en un ñandú (*Rhea Americana araneipes*) y asocian esta neoplasia intrahepática con el consumo de aflatoxinas por el alimento mal conservado. El tumor, macroscópicamente, presentó masas blanco-amarillentas firmes e irregulares multifocales de 0.4 a 6.0 cm de diámetro en ambos lóbulos hepáticos y al corte estos nódulos estaban llenos de tejido conectivo, mientras que, microscópicamente, las células neoplásicas se parecían a las células epiteliales del ducto biliar, muy pequeñas, irregulares, y rodeadas de tejido conectivo. En forma similar, Nouri *et al.*, (2012) reportaron un colangiocarcinoma en un periquito australiano (*Melopsittacus undulatus*), producto de una exposición crónica a micotoxinas. Todas estas descripciones son similares a las encontradas en el presente caso.

Hallazgos similares de colangiocarcinomas han sido reportados también por Ozmen (2012) en un faisán (*Phasianus colchicus*) de dos años en el zoológico de Antalya (Turquía), por Gesek *et al.* (2009) en una cacatúa ninfa (*Nymphicus hollandicus*) de nueve años en Polonia, por

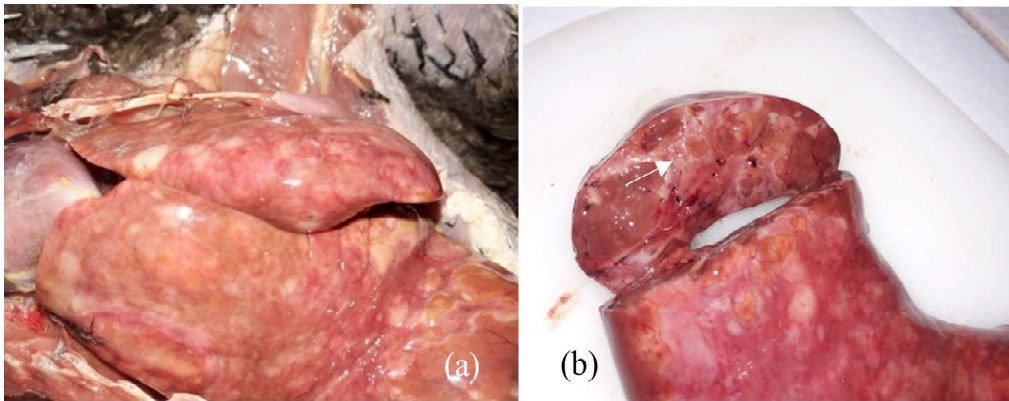


Figura 2. Hígado de pava aliblanca (*Penelope albipennis*) de 7 años. (a) Cara dorsal. Se observan múltiples áreas degenerativas blanquecinas en toda la superficie. (b) Corte transversal. Se observan nodulaciones de color blanco amarillento. La flecha indica presencia de tejido conectivo



Figura 3. Bazo de pava aliblanca (*Penelope albipennis*) de 7 años, presentado áreas blanquecinas

Gibbons *et al.* (2002) en una lora (*Aratinga aurea*) de 17 años, criada como mascota en California, EEUU, por Van Wettere *et al.* (2010), en Carolina del Norte, donde reportaron un caso de colangiocarcinoma hepatocelular en un flamenco enano (*Phoenicopterus minor*) macho adulto, y por Da Silva *et al.* (2012) en un ave doméstica en Brasil.

El ovario de la pava aliblanca presentó una masa tumoral de gran tamaño con características similares al disgerminoma reportado por Strunk (2011) en un perico multicolor (*Platycercus eximius eximius*) y por Ashrafi *et al.* (2003) en una gallina reproductora de 52 semanas. Según la investigación de Strunk (2011), esta patología se asocia a la existencia de hiperestrogenismo en el organismo animal, pero en general la función endocrina de este tumor permanece indefinida.

En conclusión, se reporta una pava aliblanca con dos neoplasias, una en el hígado y la otra en el ovario. Este sería el primer reporte de dos neoplasias en un ave adulta emblemática del Perú como es la *Penelope albipennis*.

Agradecimientos

Las autoras agradecen al director ejecutivo del zoológico CRAX Perú, Abg. David G. Rodríguez Madalengoitia por proporcionar el ave estudiada.

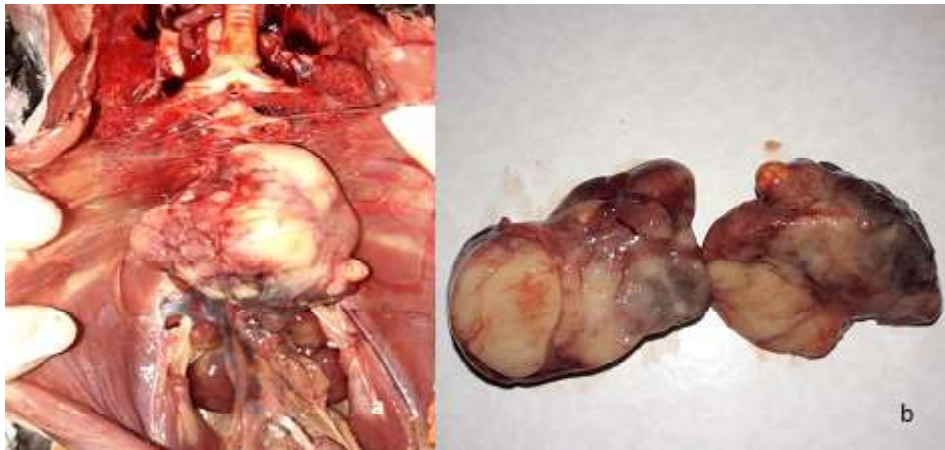

Figura 4. Ovario de pava aliblanca (*Penelope albipennis*) de 7 años. (a) Se observan nódulos de color blanco. (b) Corte transversal, se observa la superficie de color blanco compacto

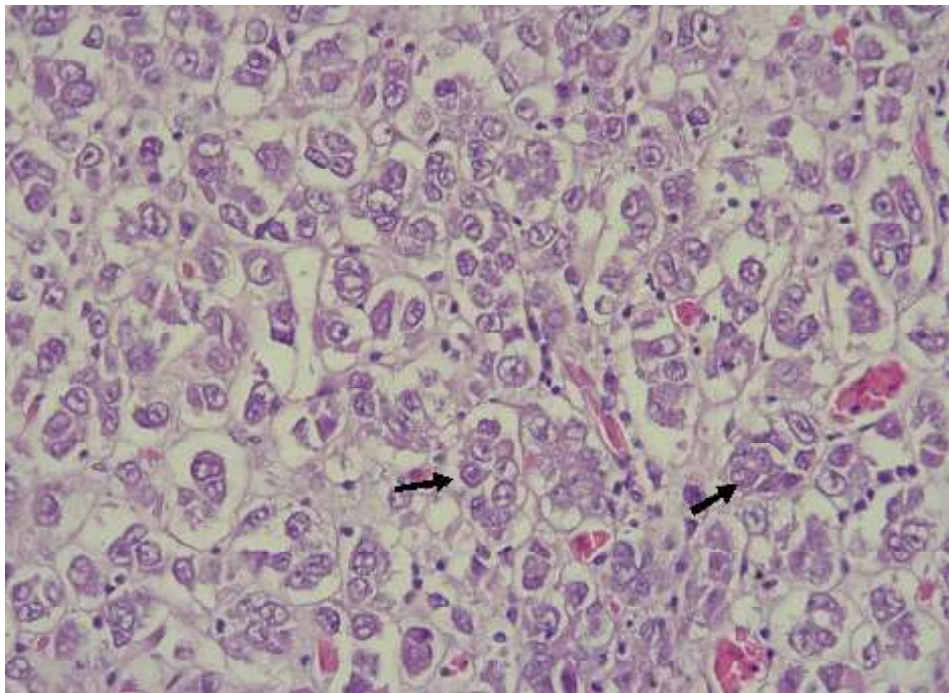


Figura 5. Hígado de pava aliblanca (*Penelope albipennis*). El campo muestra desorden de las células que forman estructuras tubulares (flechas) rodeadas por un tenue estroma acidófilo. Las células han perdido la relación núcleo citoplasma, son de núcleo voluminoso. Se observa anisocariosis. H-E, x40

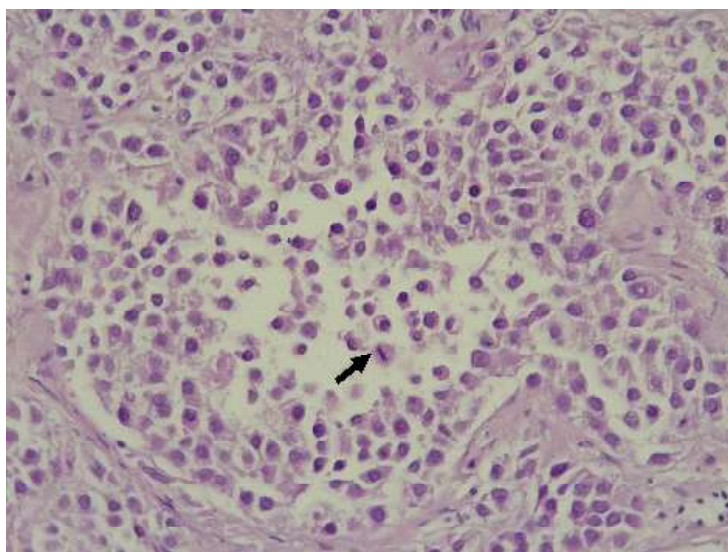


Figura 6. Ovario de pava aliblanca (*Penelope albipennis*). Se observan las células distribuidas desordenadamente en todo el parénquima, de forma redondeada a poliédrica, núcleos voluminosos y figura de mitosis (flecha), rodeado de un estroma. H-E, x40

LITERATURA CITADA

1. **Angulo F. 2004.** Dispersión, supervivencia y reproducción de la pava aliblanca (*Penelope albipennis*, Taczanowski, 1877) (Cracidae) reintroducida a su hábitat natural en Perú. *Ecol Apl* 3: 112-117.
2. **Ashrafi J, Tavasoli A, Vafsi MM, Naghshineh R. 2003.** Dysgerminoma in a chicken (the first report from Iran). *J Vet Res* 58: 155-157.
3. **Castillo A. 2014.** Caracterización del hábitat y población de pava aliblanca *Penelope albipennis* (Taczanowski, 1877), Área de Conservación Regional Salitral-Huarmaca. Tesis de Biólogo. Piura, Perú: Univ. Nacional de Piura. 116 p.
4. **Cullen JM. 2017.** Tumors of the liver and gallbladder. In: Cullen JM (ed). *Tumors in domestic animals*. Ames, Iowa, USA: John Wiley & Sons. p 602-631.
5. **da Silva FH, Palma P, de Abreu R, Bernardi SO, Cassali G, Boeloni J, Almeida A. 2013.** Cholangiocarcinoma in backyard chicken. *Braz J Vet Pathol* 6:116-119.
6. **El Peruano. 2018.** Ponen en circulación la quinta moneda de la Serie Numismática «Fauna Silvestre Amenazada del Perú» alusiva a la Pava Aliblanca. Circular N.º 0020-2018-BCRP. [Internet]. Disponible en: <https://busquedas.elperuano.pe/normaslegales/ponen-en-circulacion-la-quinta-moneda-de-la-serie-numismatic-circular-no-0020-2018-bcrp-1659391-1/>
7. **Gesek M, Stenzel T, Szarek J, Babińska I, Mieszczyński T. 2009.** Cholangiocarcinoma in cockatiels (*Nymphicus hollandicus*). *B Vet I Pulawy* 53: 445-448.
8. **Gibbons PM, Busch MD, Tell LA, Graham JE, Lowenstine LJ. 2002.** Internal papillomatosis with intrahepatic cholangiocarcinoma and gastrointestinal adenocarcinoma in a peach-fronted conure (*Aratinga aurea*). *Avian Dis* 46: 1062-1069. doi: 10.1637/0005-2086-(2002)046[1062:IPWICA]2.0.CO;2
9. **McEntee MC. 2002.** Reproductive oncology. *Clin Tech Small An P* 17: 133-149. doi: 10.1053/svms.2002.34642

10. **Neri S, Ferreira V, Takami C, Reiko E. 2009.** Principais processos neoplásicos encontrados em psitacídeos mantidos em cativeiro. *Pesqui Vet Brasil* 29: 445-451. doi: 10.1590/S0100-736X200-9000600001
11. **Nouri M, Marjanmehr SH, Sasani F. 2012.** Intrahepatic cholangiocarcinoma and encephalomalacia in a budgerigar (*Melopsittacus undulatus*). *Iran J Vet Med* 6: 51-55.
12. **Ozmen O. 2012.** Cholangiocarcinoma in a ring-necked pheasant (*Phasianus colchicus*): a case report. *Vet Med-Czech* 57: 320-323. doi: 10.17221/6020-VETMED
13. **Ponomarkov V, Mackey LJ. 1976.** Tumors of the liver and biliary system. *B World Health Organ.* 53: 187-194.
14. **Rocha PR, Lopes L, Arruda L, Pescador C, de Cruz R, Colodel E. 2015.** Cholangiocarcinoma in an American rhea (*Rhea Americana araneipes*). *Cienc Rural* 45: 284-287. doi: 10.1590/0103-8478cr20140822
15. **Strunk A, Imai DM, Osofsky A, Tell LA. 2011.** Dysgerminoma in an eastern rosella (*Platycercus eximius eximius*). *Avian Dis* 55: 133-138. doi: 10.1637/9502-081510-Case.1
16. **Van Wettere AJ, Degernes LA, Barnes HJ. 2010.** Combined hepatocellular-cholangiocarcinoma in a lesser flamingo (*Phoenicopterus minor*). *Avian Pathol* 39: 275-278. doi: 10.1080/03079457.-2010.493553