

Comunicación

## Osteosíntesis de hueso incisivo en un caballo criollo colombiano: Reporte de caso

Incisor bone osteosynthesis in a Colombian Creole horse: Case report

Miguel Angel Bedoya Ríos<sup>1</sup>, Joaquín Gómez Celis<sup>1</sup>, Edgar Ricardo Moreno Jerez<sup>1,2</sup>,  
Daniel Leonardo Cala-Delgado<sup>1,2,3</sup>

### RESUMEN

Se reporta el caso de un caballo criollo colombiano de 7 años que ingresó a la Clínica Veterinaria de Grandes Animales de la Universidad Cooperativa de Colombia. En la evaluación clínica se determinó la fractura del hueso incisivo. Se procedió a su corrección a través de la técnica de restauración mediante el anclaje de alambre o cableado interdental de los incisivos (técnica de cerclaje). El paciente presentó una evolución satisfactoria mostrando una consolidación de la fractura sin complicaciones de maloclusión. El procedimiento implementado fue relativamente simple y proporcionó bienestar al equino.

**Palabras clave:** fractura, incisivo, cerclaje, maloclusión, odontología equina, equinos

### ABSTRACT

It is reported the case of a 7-year-old Colombian Creole horse that was admitted to the Large Animal Veterinary Clinic of the Universidad Cooperativa de Colombia. In the clinical evaluation, the fracture of the incisor bone was determined. It was corrected

<sup>1</sup> Facultad de Medicina Veterinaria y Zootecnia, Universidad Cooperativa de Colombia campus Bucaramanga, Colombia

<sup>2</sup> Grupo de Investigación en Ciencias Animales, Universidad Cooperativa de Colombia, Colombia

<sup>3</sup> E-mail: [daniel.cala@campusucc.edu.co](mailto:daniel.cala@campusucc.edu.co)

Recibido: 9 de septiembre de 2021

Aceptado para publicación: 19 de marzo de 2022

Publicado: 27 de abril de 2022

©Los autores. Este artículo es publicado por la Rev Inv Vet Perú de la Facultad de Medicina Veterinaria, Universidad Nacional Mayor de San Marcos. Este es un artículo de acceso abierto, distribuido bajo los términos de la licencia Creative Commons Atribución 4.0 Internacional (CC BY 4.0) [<https://creativecommons.org/licenses/by/4.0/deed.es>] que permite el uso, distribución y reproducción en cualquier medio, siempre que la obra original sea debidamente citada de su fuente original

through the restoration technique using a wire anchorage or interdental wiring of the incisors (cerclage technique). The patient presented a satisfactory evolution showing a consolidation of the fracture without complications of malocclusion. The implemented procedure was relatively simple and provided welfare to the equine.

**Key words:** fracture, incisor, cerclage, malocclusion, equine dentistry, equine

## INTRODUCCIÓN

Los tejidos blandos de la cavidad oral y craneal brindan poca protección a la porción rostral y ventral de los animales (Cedeño *et al.*, 2018; ; Fürst y Auer, 2020), de allí que las fracturas en la cabeza y boca de los equinos son relativamente comunes (Auer, 2006). Según Donati *et al.* (2018), las fracturas en cabeza causada por la patada de otro caballo representaron el 12% de las lesiones, siendo el segundo incidente de fracturas después de lesiones del metacarpo.

Las fracturas se pueden dividir como fracturas traumáticas, patológicas y por enfermedades relacionadas con estrés repetitivo (Findley, 2020). En la mandíbula pueden reportarse fracturas idiopáticas sin evidencias de trauma (Dixon *et al.*, 2021), así como por resultado de traumatismos contundentes o al masticar o morder un objeto fijo, por ejemplo, una cerca o valla, lo que tiene como resultado una avulsión (Dixon y Dacre, 2005; Findley, 2020), entre estas la avulsión de los incisivos (Barnett, 2020), pero menos frecuentes las fracturas de las ramas de la mandíbula (Dixon *et al.*, 2021). Las primeras pueden diagnosticarse mediante observación directa y sin necesidad de uso de equipos de rayos X (Findley, 2020).

Existen diferentes enfoques para el tratamiento de las fracturas en equinos. Se reporta que los tratamientos no quirúrgicos tienen un 70% de resultados positivos en equinos con fracturas o fisuras (Derungs *et al.*, 2004; Donati *et al.*, 2018). Para el tratamiento de

lesiones orales se tienen diversos criterios, Dixon y Dacre (2005) indican que las fracturas de incisivos con exposición pulpar en animales jóvenes se sellan mediante la formación de dentina reparadora, siendo importante el tratamiento con antibióticos y terapia antiinflamatoria en la etapa aguda de la fractura dental. Pearce (2020) contempla la endodoncia de los dientes lesionados y con problemas por fracturas con pulpa expuesta, en tanto que la fijación quirúrgica en fracturas de mandíbula se realiza con alambrado intraoral, tornillos, abrazaderas en U, fijadores externos e internos con tirafondos o placas (Schneider, 1990; Jansson, 2016; Karrouf *et al.*, 2017).

El cerclaje es otra técnica para el tratamiento de fracturas orales, específicamente para las lesiones de mandíbula y dientes (Naddaf *et al.*, 2015). El objetivo de la fijación de la fractura mandibular y maxilar es proporcionar la normal oclusión y la función mandibular rápida a través del método de fijación rígida, para evitar un daño excesivo de tejidos blandos, y para proteger los dientes y las estructuras neurovasculares en el canal mandibular a partir de materiales de fijación (Çetinkaya y Demirutku, 2012). Para esto se requiere sedación y anestesia local, debridar la fractura, lavarla y realizar el proceso de reducción (Tremaine y McCluskie, 2010; Pearce, 2020). El procedimiento se hace con alambre de acero inoxidable y el método de intervención depende de la configuración de la fractura (Naddaf *et al.*, 2015; Cedeño *et al.*, 2018; Rizk y Hamed, 2018). Las variaciones pueden ser cerclaje con alambre simple alrededor de los dientes afectados y ad-

yacentes, cerclaje en forma de ocho, cerclaje de alambres que pasan a través de túneles óseos mandibulares y alrededor de los dientes, y cerclaje de fijación alrededor de la ranura caudal de los dientes caninos (Barnett, 2020). El objetivo del presente reporte fue describir el procedimiento de osteosíntesis de incisivo mediante la técnica de cerclaje de alambre o cableado interdental en un caballo criollo colombiano.

## REPORTE

### *Anamnesis*

A la Clínica de Grandes Animales de la Universidad Cooperativa de Colombia campus Bucaramanga ingresó un caballo criollo colombiano, macho, de color zaino, de 7 años, en estabulación y peso de 400 kg. El propietario reportó que el cuadro clínico había empezado tres días antes de la consulta, con un sangrado bucal cuando el caballo se alimentaba.

### *Examen físico*

En la valoración semiológica, 1) en la auscultación cardiovascular presentó una disociación del primer tono; 2) en la valoración respiratoria presentó taquipnea; y 3) a nivel de la valoración musculo esquelética se en-

contró fractura del hueso incisivo a nivel medial y hacia lateral del lado izquierdo del maxilar de 3 cm de longitud (Figura 1). La posible causa de la fractura fue traumatismo por golpe con las barras de acero del establo. En cuanto a las piezas dentarias, el paciente no presenta un medio superior derecho.

Se realizó el examen físico para determinar la alineación de la fractura, la interdigitación de los fragmentos de la fractura y la estabilidad de la reconstrucción. Estas fracturas en los caballos suelen ser dolorosas, por lo que se realizó un manejo anestésico con acepromazina (40 mg vía IV).

### *Enfoque terapéutico*

El plan terapéutico instaurado fue quirúrgico. Consistió en la restauración de la fractura del incisivo mediante la técnica de reparación que se basa en la configuración, la facilidad de reducción de la fractura, y la disponibilidad de las estructuras circundantes estables por el anclaje de alambre o cableado interdental de los incisivos, conocido como cerclaje.

### *Preparación preoperatoria*

La limpieza bucal se realizó con el animal en pie para retirar los restos de alimento de la zona de la fractura. Para la sedación se administró acepromazina (40 mg vía IV).

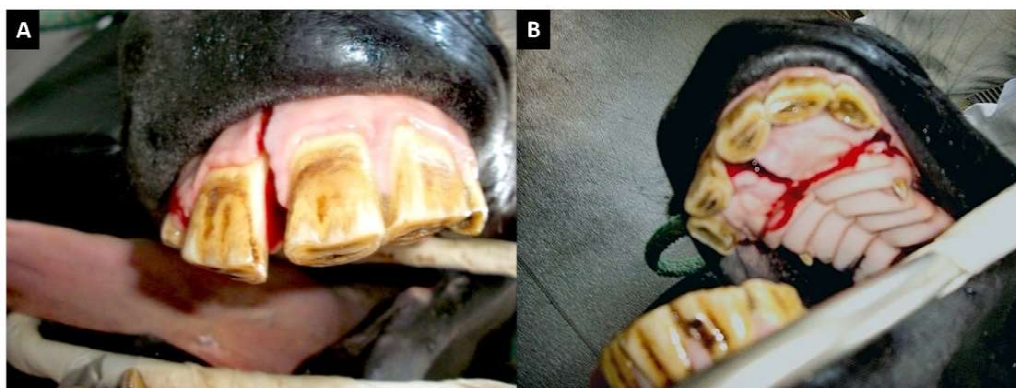


Figura 1. Caballo criollo colombiano, macho de 7 años con fractura del hueso incisivo. A. Vista frontal. B. Vista interna del paladar

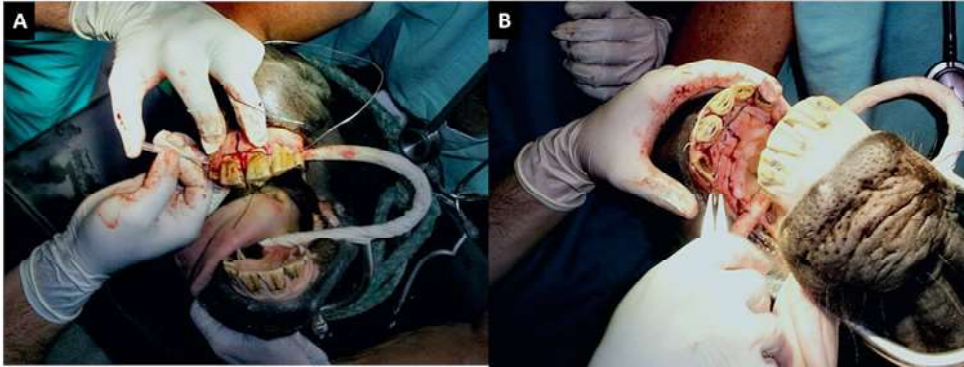


Figura 2. Caballo criollo colombiano, macho de 7 años con fractura del hueso incisivo. A. Paso del cable (alambre interdental) por intermedio de las pinzas. B. Paso del cable (alambre interdental) entre los medios

Luego de 10 minutos se aplicó anestesia general mediante la infusión de 500 ml IV de solución de Guayacolato de Glicerilo (Guaifenesina<sup>®</sup>, Laboratorio ERMA) al 5% y Ketamina<sup>®</sup> 500 mg (Holliday). Esta solución se aplicó a flujo rápido hasta el derribo y posteriormente se manejó dosis efecto aproximadamente 1.5 ml/kg/hora vía IV, de acuerdo con las reacciones del caballo para la constancia y la duración de la anestesia. Se realizó la desinfección de la cavidad oral y los extremos fracturados del hueso mediante lavados con solución salina estéril para eliminar la suciedad y la saliva y luego para la operación con un antiséptico oral (clorhexidina<sup>®</sup> 0.2% Basic Farm).

El instrumental quirúrgico esterilizado incluyó curetas pequeñas o palillos dentales, agujas de calibre 14; alambre calibre 18 de acero inoxidable, pinzas (para tornados de alambre) y cortadoras de alambre, taladro eléctrico y brocas de acero de perforación y fresas, estos últimos en caso fueran necesarios.

#### *Técnica de reparación*

Para cada tipo de fractura hay diferentes abordajes disponibles y las técnicas se pueden combinar fácilmente o modificar si es necesario para alcanzar los objetivos de la alineación y estabilidad. En el presente reporte la fractura implicaba los incisivos y el hueso alveolar, donde se asocia la reparación con las técnicas de banda de tensión, mediante el anclaje de alambre o cableado interdental de los incisivos que utilizan dientes estables a cada lado de la línea de fractura. Una aguja de calibre 14 fue utilizada para pasar interdentalmente por la línea media de las encías de los incisivos y medios, y el cable (alambre) fue colocado en el lumen. La aguja fue retirada dejando el cable entre los dientes lesionados. El proceso se repitió en los dos medios (Figura 2). El alambre se teje a través de los dientes en una figura de patrón 8, los alambres superpuestos se colocan alrededor de varios dientes para estabilizar la fractura.

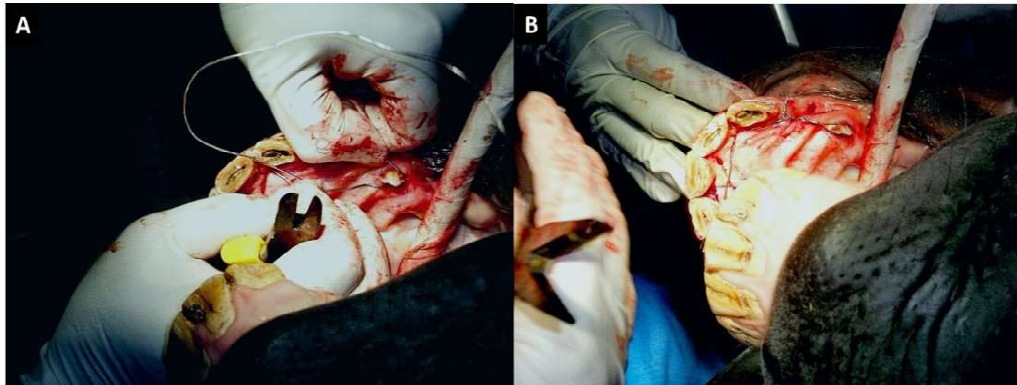


Figura 3. Caballo criollo colombiano, macho de 7 años con fractura del hueso incisivo. A. Fijación del cableado al canino. B. Anclaje del cableado interdental al canino

El alambre fue fijado para mantener la tensión en cada paso y el cable se mantuvo libre de torceduras, debido a que esto puede resultar en aflojamiento del implante. Finalmente, los extremos del cable fueron unidos y girados para mantener fijas las partes fracturadas mientras hay una reparación ósea. El diente canino fue utilizado para anclar el cerclaje y el nudo fue doblado hacia la parte ventral evitando bordes traumáticos que irritan los tejidos blandos (Figura 3). Los cables se alternaron en el espacio interdental para proporcionar estabilidad adicional.

#### *Resultado quirúrgico*

Posterior al procedimiento se realizó una revisión final antes de pasar el paciente al área de postoperatorio. El resultado quirúrgico fue favorable, lográndose reducir y corregir la avulsión del incisivo. Se observó que el anclaje en el canino fue adecuado (Figura 4).

#### *Tratamiento y manejo posoperatorio*

Debido a la exposición quirúrgica por la reducción abierta y fijación interna, junto con las complicaciones de la sepsis y la probable necesidad de retirar el implante, el tratamiento posoperatorio incluyó la terapia antimicro-

biana, para lo cual se aplicó penicilina, gentamicina y metronidazol por siete días a dosis recomendadas para la especie y el peso del ejemplar. Además, se incluyeron analgésicos antiinflamatorios (flunixin meglumine<sup>®</sup>, Vecol), antagonistas H<sub>2</sub> de la histamina (ranitidina<sup>®</sup>, Bussié) y vasodilatadores (pentoxifilina<sup>®</sup>, Sanofi).

En la primera semana del posoperatorio se mantuvo al paciente sujeto del cabezal a los dos lados evitando que pudiera morder. Permaneció en ayuno por 30 h con terapia de fluidos como soporte y el consumo de agua a voluntad en recipientes a la altura de la cabeza. Posteriormente y durante la segunda semana se le suministraron pequeñas cantidades de hojas de pasto tierno (sin tallo), y en las semanas se le ofreció pasto y concentrado a voluntad.

#### *Evolución*

La técnica de restauración por el anclaje de alambre o cableado interdental de los incisivos (cerclaje) fue satisfactoria, sin complicaciones durante el periodo de hospitalización. No hubo problemas con la consolidación de la fractura y la oclusión fue adecuada.



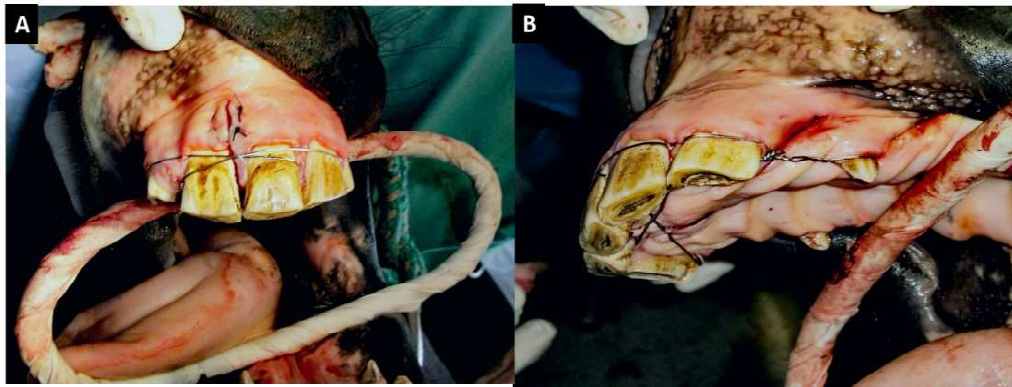


Figura 4. Caballo criollo colombiano, macho de 7 años con fractura del hueso incisivo. A. Corrección de fractura de incisivo con metodología de cerclaje. B. resultado quirúrgico final del anclaje en el canino lateral izquierdo del maxilar superior

## DISCUSIÓN

Las fracturas en equinos son comunes y afectan a animales de todas las edades y razas (Donati *et al.*, 2018). En este caso se presenta una fractura en un equino joven (7 años) por golpe traumático, a diferencia del reporte de Derungs *et al.* (2001), quienes mencionan que las fracturas por golpes de otros caballos ocurren con mayor frecuencia en animales viejos (>15 años), debido a cambios óseos relacionados con la edad (Kulin *et al.*, 2011). Las causas de fracturas son diversas, mayormente por problemas de fatiga y estrés por esfuerzos repetitivos (Donati *et al.*, 2018), así como por patadas, golpes contundentes y mordeduras a objetos (cercas, vallas o cunas) (Barnett, 2020). Las fracturas en la cabeza y rostro de los caballos son las segundas más comunes, después de fracturas en los miembros (Donati *et al.*, 2018).

En estos casos es importante contar con ayudas y herramientas que permitan abordar de manera correcta el diagnóstico y, por lo tanto, para definir el mejor abordaje. Las imágenes diagnósticas deberían ser usadas en estos pacientes, específicamente la toma de

rayos X para determinar la estructura anatómica exacta que sufrió la lesión y el grado de comprometimiento (Cedeño *et al.*, 2018). En el presente reporte, por dificultades en el acceso a equipos de rayos X no se pudo contar con imágenes diagnósticas; sin embargo, para resolver el problema se decidió realizar observación macroscópica y palpación, una vez el animal estaba sedado, para determinar el grado de la lesión y proceder quirúrgicamente.

El abordaje para tratar las fracturas depende de factores tales como la localización, tipo de fractura y preferencia del cirujano (Peavey *et al.*, 2003). Las técnicas más comunes son fijación con tornillos, prótesis acrílicas intra y extraoral, placas de compresión y cableado o cerclaje (Kuemmerle *et al.*, 2009; Barnett, 2020). El procedimiento quirúrgico seleccionado para resolver la lesión ósea del presente paciente fue el cerclaje, utilizando alambre de acero inoxidable, similar a lo reportado por Cedeño *et al.* (2018) en una yegua con fractura abierta transversal en el cuerpo mandibular a nivel de la región de la placa alveolar derecha. Para evitar laceraciones se realizaron los procedimientos indicados por Cedeño *et al.* (2018), donde los extremos del cableado son retorcidos

y doblados para evitar la irritación de los tejidos blandos; sin embargo, se difiere en el uso de broca de 1.4 mm, debido a que en este reporte se utilizó aguja calibre 14 en remplazo de la broca, para perforar los espacios interdentes.

Las fracturas que no se extienden más allá del diente canino a menudo pueden ser reparados con la ayuda de tranquilizantes y anestesia local, pero en este caso se requería de anestesia general con un bloqueo del nervio infraorbitario. El protocolo anestésico fue similar a lo implementado en los reportes de Cedeño *et al.* (2018) y Rizk y Hamed (2018) con el uso de acepromazina para tener efectos sedativos a dosis de 0.04 mg/kg; sin embargo, en el presente caso se utilizó la vía intravenosa indicada por Rizk y Hamed (2018) en vez de la vía intramuscular usada por Cedeño *et al.* (2018) para la sedación (2018).

Los procedimientos odontológicos se realizan mayormente con el paciente sedado en pie, debido a que la orientación anatómica es mucho más sencilla en una posición natural, con una mayor reducción de problemas asociados con hemorragias en mucosa oral y conductos o senos nasales, posiblemente porque la cabeza está colocada por encima de la altura del corazón (Menzies y Easley, 2014). A pesar de lo anterior, el procedimiento en el presente reporte se realizó con el animal derribado, dado que la Universidad Cooperativa de Colombia cuenta con un quirófano especial para grandes animales, donde los pacientes tienen mayor seguridad, que si se maneja la anestesia con el caballo en pie.

El tratamiento postoperatorio estuvo enfocado en reducir el dolor y la inflamación, además de evitar la contaminación bacteriana. En este sentido, se utilizaron antiinflamatorios y antibióticos, de igual forma que lo reportado por Cedeño *et al.* (2018) que manejaron Ketoprofeno a dosis de 1.1 mg/kg IV duran-

te 5 días y penicilina procaínica a dosis de 22 000 UI/kg c/12 h IM durante tres días. La alimentación fue modificada durante la primera semana posoperatorio, usando dieta líquida de soporte y posteriormente alimentación con hojas de pasto tierno; sin embargo, otros estudios reportan una alimentación normal 24 horas después de la cirugía con alimento granulado y pasto de corte (Çetinkaya y Demirutku, 2012; Cedeño *et al.*, 2018; Rizk y Hamed, 2018).

En el presente caso no se presentaron problemas de maloclusión ni de desviación mandibular, posiblemente debido a la ubicación de la fractura, pero además por el cuidado posoperatorio establecido. No obstante, uno de los inconvenientes de estas cirugías es inestabilidad bilateral maxilar y mandibular (desviaciones) en cerca del 70% de los animales, pero que pueden ir desapareciendo con el tiempo (Henninger *et al.*, 1999; Cedeño *et al.*, 2018). Asimismo, el aflojamiento de los alambres se presenta en 22% de los casos (Naddaf *et al.*, 2015).

En conclusión, la técnica utilizada en este estudio no tuvo este tipo de complicaciones y el paciente evolucionó satisfactoriamente. La técnica de reparación alcanza los objetivos del tratamiento quirúrgico de las fracturas rostrales para restaurar la oclusión normal y proporcionar estabilidad de la fractura permitiendo continuar con normalidad el desarrollo del animal.

#### LITERATURA CITADA

1. **Auer JA. 2006.** Craniomaxillofacial disorders. In: Auer JA, Stick JA. (eds). *Equine surgery*. 3<sup>rd</sup> ed. St. Louis, USA: Saunders Elsevier. p 1341–1362.
2. **Barnett T. 2020.** Managing trauma and disease of the incisors and canines. *UK-Vet Equine* 4: 102-105. doi: 10.12968/ukve.2020.4.4.102

3. **Cedeño DAC, Yandún LL, Domingues EP. 2018.** Corrección quirúrgica de una fractura mandibular en una yegua por cerclaje interdentario: un reporte de caso. *CES Med Vet Zootec* 13: 329-337. doi: 10.21615/cesmvz.13.3.3
4. **Cetinkaya MA, Demirutku A. 2012.** Interfragmental fixation of rostral mandibular fracture with cerclage wire in a thoroughbred English horse. *Turk J Vet Anim Sci* 36: 67-71. doi: 10.3906/vet-1102-792
5. **Derungs S, Fuerst A, Haas C, Geissbühler U, Auer JA. 2001.** Fissure fractures of the radius and tibia in 23 horses: a retrospective study. *Equine Vet Educ* 13: 313-318. doi: 10.1111/j.2042-3292.2001.tb00120.x
6. **Derungs SB, Furst AE, Hassig M, Auer JA. 2004.** Frequency, consequences and clinical outcome of kick injuries in horses: 256 cases (1992-2000). *Wien Tierarztl Monat* 91: 114-119.
7. **Dixon PM, Dacre I. 2005.** A review of equine dental disorders. *Vet J* 169: 165-187. doi: 10.1016/j.tvjl.2004.03.022
8. **Dixon PM, Kennedy R, Reardon RJ. 2021.** Equine «idiopathic» and infundibular caries-related cheek teeth fractures: a long-term study of 486 fractured teeth in 300 horses. *Front Vet Sci* 8: 645870. doi:10.3389/fvets.2021.-646870
9. **Donati B, Fürst AE, Hässig M, Jackson MA. 2018.** Epidemiology of fractures: the role of kick injuries in equine fractures. *Equine Vet J* 50: 580-586. doi: 10.1111/evj.12819
10. **Findley J. 2020.** Diagnosis and management of traumatic equine fractures. *UK-Vet Equine* 4: 87-91. doi: 10.12968/ukve.2020.4.3.87
11. **Fürst AE, Auer AJ. 2020.** Fractures of the head. In: Nixon AJ (ed). *Equine fracture repair*. 2<sup>nd</sup> ed. John Wiley. p 770- 799.
12. **Henninger RW, Beard WL, Schneider RK, Bramlage LR, Burkhardt HA. 1999.** Fractures of the rostral portion of the mandible and maxilla in horses: 89 cases (1979-1997). *J Am Vet Med Assoc* 214: 1648-1652.
13. **Jansson N. 2016.** Conservative management of unilateral fractures of the mandibular Rami in horses. *Vet Surg* 45: 1063-1065. doi: 10.1111/vsu.12561
14. **Karrouf G, Rizk A, El-Shafaey ES, Abouelnasr K, Abou-alsaud M, Gomaa M, Kandeel A, et al. 2017.** Management of bilateral mandibular fractures using intraoral unilateral application of bone plates in the dromedary camel. *ARC J Anim Vet Sci* 3: 8-12. doi: 10.20431/2455-2518.0301002
15. **Kuemmerle JM, Kumme M, Auer JA, Nitzl D, Fürst AE. 2009.** Locking compression plate osteosynthesis of complicated mandibular fractures in six horses. *Vet Comp Orthopaed* 22: 54-58.
16. **Kulin RM, Jiang F, Vecchio KS. 2011.** Effects of age and loading rate on equine cortical bone failure. *J Mech Behav Biomed* 4: 57-75. doi: 10.1016/j.jmbbm.2010.09.006
17. **Menzies RA, Easley J. 2014.** Standing equine dental surgery. *Vet Clin N-Am Equine* 30: 63-90. doi: 10.1016/j.cveq.-2013.-11.002
18. **Naddaf H, Sabiza S, Kavosi N. 2015.** Surgical treatment and a unique management of rostral mandibular fracture with cerclage wire in a horse. *Vet Res Forum* 6: 181-183.
19. **Pearce CJ. 2020.** Recent developments in equine dentistry. *N Z Vet J* 68: 178-186. doi: 10.1080/00480169.-2020.-1722971
20. **Peavey CL, Edwards RB 3rd, Escarcega AJ, Vanderby R Jr, Markel MD. 2003.** Fixation technique influences the monotonic properties of equine mandibular fracture constructs. *Vet Surg* 32: 350-358. doi: 10.1053/jvet.2003.-50048
21. **Rizk A, Hamed M. 2018.** The use of cerclage wire for surgical repair of unilateral rostral mandibular fracture in horses. *Iran J Vet Res* 19: 123.



22. **Schneider RK. 1990.** Mandibular fractures. In: White NA, Moore JN (eds). Current practice of equine surgery. Philadelphia: Lippincott. p 589-595.
23. **Tremaine WH, McCluskie LK. 2010.** Removal of 11 incompletely erupted, impacted cheek teeth in 10 horses using a dental alveolar transcortical osteotomy and buccotomy approach. Vet Surg 39: 884-890. doi: 10.1111/j.1532-950X.2010.00724.x