

Comunicación

Extrusión del disco intervertebral intradural-intramedular en un Schnauzer de seis meses de edad

Intradural-intramedullary intervertebral disc extrusion in a six-month-old Schnauzer

Eben Salinas C.^{1*}, Otto Zea M.²

RESUMEN

La extrusión de disco intervertebral intradural-intramedular es un subtipo de herniación del núcleo pulposo hidratado y se presenta luego de ejercicio extremo o eventos traumáticos. Esta es una condición rara y su diagnóstico puede ser complejo ya que sus características clínicas e imágenes están pobremente caracterizados. Se comunica el caso de un Schnauzer de seis meses que sufrió una caída desde una altura de dos pisos. El paciente desarrolló tetraplejía espástica y se diagnosticó como lesión medular aguda cervical de cuarto grado. Los estudios por radiografías y tomografía computarizada solo reportaron una fractura simple en cuerpo vertebral de C3. El estudio de resonancia magnética reportó tractos lineales intramedulares, lesiones parenquimatosas y volumen de disco reducido en C3-C4. La condición clínica y su evolución, así como los hallazgos por imágenes fueron compatibles con extrusión de disco intervertebral intradural-intramedular.

Palabras clave: extrusión, intradural-intramedular, tetraplejía, volumen discal disminuido

¹ Carrera de Medicina Veterinaria y Zootecnia, Universidad Científica del Sur, Lima, Perú

² Departamento de Nutrición, Facultad de Zootecnia, Universidad Nacional Agraria La Molina, Lima, Perú

* E-mail: esalinasc@cientifica.edu.pe

Recibido: 29 de agosto de 2022

Aceptado para publicación: 15 de marzo de 2023

Publicado: 28 de abril de 2023

©Los autores. Este artículo es publicado por la Rev Inv Vet Perú de la Facultad de Medicina Veterinaria, Universidad Nacional Mayor de San Marcos. Este es un artículo de acceso abierto, distribuido bajo los términos de la licencia Creative Commons Atribución 4.0 Internacional (CC BY 4.0) [<https://creativecommons.org/licenses/by/4.0/deed.es>] que permite el uso, distribución y reproducción en cualquier medio, siempre que la obra original sea debidamente citada de su fuente original

ABSTRACT

Intradural-intramedullary intervertebral disc extrusion (IIVDE) is a subtype of herniation of the hydrated nucleus pulposus and occurs after extreme exercise or traumatic events. IIVDE is a rare condition, and its diagnosis can be complex since its clinical characteristics and images are poorly characterized. The case of a six-month-old Schnauzer who suffered a fall from a height of two stories is reported. The patient developed spastic tetraplegia and was diagnosed as a fourth-degree acute cervical spinal cord injury. The radiographic and computed tomography studies only reported a simple fracture in the vertebral body of C3. The magnetic resonance study reported intramedullary linear tracts, parenchymal lesions and reduced disc volume in C3-C4. The clinical condition and its evolution, as well as the imaging findings were compatible with IIVDE.

Key words: extrusion, intradural-intramedullary, tetraplegia, decreased disc volume

INTRODUCCIÓN

La enfermedad del disco intervertebral es una importante causa de signos neurológicos agudos y crónicos en perros, pudiendo llegar a presentar una prevalencia tan alta como 19% en algunas razas de perros (Levine *et al.*, 2011). El disco intervertebral (DI) proporciona flexibilidad, estabilidad y movilidad a la columna vertebral, además de absorber los impactos y dispersar la presión. El DI posee un núcleo pulposo central, la cual es la porción dinámica y funcional del disco debido a su alto contenido de agua, lo que le permite actuar como un colchón hidráulico durante la carga (Bergknut *et al.*, 2013; Bray y Burbidge, 1998). El anillo fibroso externo de colágeno brinda la fuerza y tenacidad del disco (Ghosh *et al.*, 1976; Coates, 2000).

Cuando el núcleo pulposo de un disco saludable es sometido a una elevada tensión, superará su resistencia normal y podría romper el anillo fibroso dorsal generando una «explosión» hacia el canal espinal con el riesgo de generar contusión en la medula espinal

(Smolders *et al.*, 2013). Ya que el material extruido se encuentra normalmente hidratado y no presenta cambios degenerativos, este se distribuirá en la grasa epidural en casos leves, llegando en casos graves a impactar el parénquima medular (Sanders *et al.*, 2002; Chang *et al.*, 2007).

Se han descrito subcategorías para herniaciones de núcleos pulposos hidratados como: extrusión de núcleo pulposo hidratado, extrusión aguda no compresiva del núcleo pulposo y la extrusión de disco intervertebral intradural/intramedular (EDIVI) (De Risio, 2015; Heblinski y Schmokel, 2018; Fenn y Olby, 2020). Existen algunos reportes de EDIVI en perros y gatos (McKee y Downes, 2008; Kitagawa *et al.*, 2018; Debreuque *et al.*, 2020); sin embargo, las características de las imágenes y su pronóstico no están bien determinados. El propósito de esta comunicación es describir las características clínicas y de imágenes de una extrusión de disco intervertebral intradural/intramedular asociado a traumatismo en un Schnauzer de seis meses de edad.

CASO CLÍNICO

Anamnesis

Se presentó para la evaluación clínica un paciente canino de raza Schnauzer de 6 meses y 5 kg de peso. Los propietarios informaron que hace 45 minutos el paciente tuvo una caída de una altura correspondiente a dos pisos.

Hallazgos Clínicos

En la evaluación física, las funciones vitales (pulso, frecuencia respiratoria y presión sanguínea) se encontraban sin alteraciones importantes. En el examen neurológico, el paciente presentaba estado de conciencia alerta y tetraplejia espástica, la región cervical presentaba hiperestesia a la flexión y extensión. Con esta evidencia se diagnosticó lesión medular aguda cervical de cuarto grado (Con base a la clasificación de 5 grados de la escala de Frankel modificada) (Sharp y Wheeler, 2006)

Ayudas Diagnósticas

Se tomaron muestras de sangre para análisis de hemograma, orina y bioquímica-

completa. De estos resultados, la fosfatasa alcalina presentó una ligera elevación. Se tomaron radiografías del tórax identificándose signos radiográficos compatibles con leve neumotórax. Se tomaron radiografías de columna cervical con incidencias tangenciales que no mostraron signos radiográficos de lesiones óseas o de tejidos blandos.

Debido a la poca información obtenida por las radiografías, se realizó un estudio por tomografía helicoidal multicorte, con cortes axiales de 1 mm y ventana ósea encontrando canal medular y densidad ósea conservada, disminución de espacio intervertebral C3-C4, así como fractura de trazo longitudinal sin desplazamiento en la posición posterior del cuerpo vertebral C3 (Figura 1).

Con el objetivo de evaluar el estado real del tejido medular, se practicó un estudio por resonancia magnética (RM) de la columna cervical adquiriéndose imágenes ponderadas en T2 y sagitales ponderadas en T1. Se encontró que el cordón medular a nivel C3 y C4 evidenció una lesión de tipo lineal que ocupaba todo el espesor medular en el sentido ventro dorsal de alta señal en T2 con focos hipointensos compatibles con hemorragia parenquimatosa.

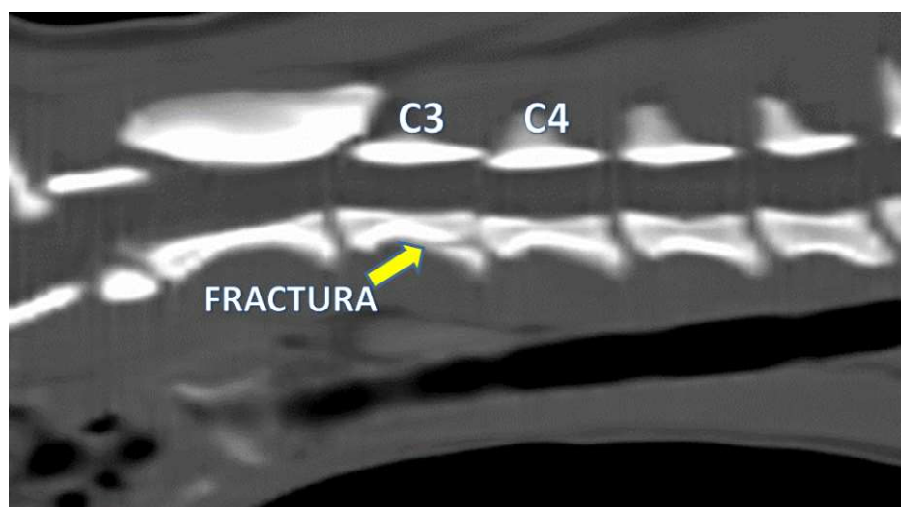


Figura 1. Tomografía helicoidal multicorte de columna cervical de un Schnauzer de seis meses de edad. Se muestra disminución del espacio intervertebral C3-C4 y un trazo de fractura en cuerpo vertebral de C3 (flecha amarilla)

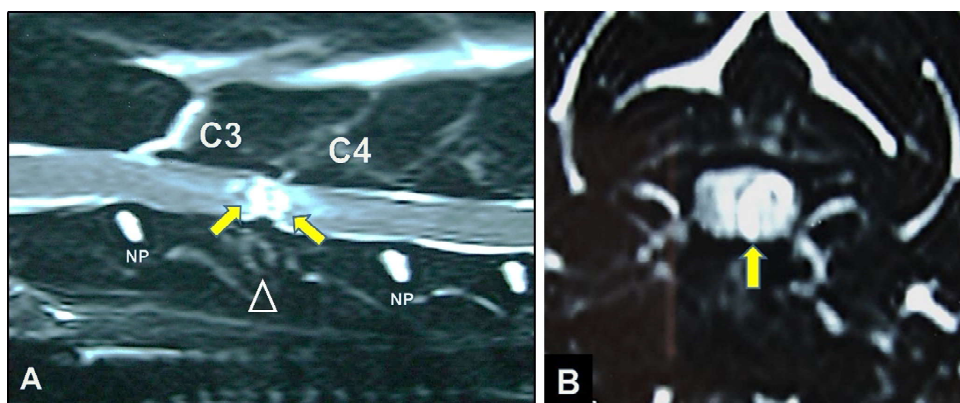


Figura 2. Imágenes de resonancia magnética sagitales (A) y transversal (B) ponderadas en T2 en un Schnauzer de seis meses de edad con extrusión de disco intervertebral intradural-intramedular. Se identifican tractos lineales (flechas amarillas) con un centro hipointenso consistente con una hemorragia parenquimatosa. Espacio intervertebral y volumen discal disminuido (punta de flecha abierta). NP: núcleo pulposo

El volumen de disco intervertebral estaba muy disminuido, así como el espacio intervertebral correspondiente. La médula por encima de este nivel presentó leve incremento del diámetro y aspecto edematoso. Estas observaciones resultaron compatibles con una extrusión de disco intervertebral intradural/intramedular (Figura 2).

Enfoque del Tratamiento

El dolor fue manejado con inmovilización estricta. Se administraron antiinflamatorios de tipo no esteroideo (Meloxicam 0.2 mg/kg, vía IM, por 1 día y 0.1 mg/kg, vía IM, por 3 días), morfina 0.2 mg/kg, vía IM, c/6-8 horas, según necesidad, y fluido terapia con solución de ringer lactato para preservar el estado hemodinámico. Se realizaron evaluaciones permanentes del estado neurológico, los cuales no indicaron mejora sustancial a los 2, 5 y 7 días, manteniéndose la graduación 4 de lesión medular (Escala de Frankel modificada). Con base en el seguimiento clínico, así como la graduación de lesión medular, se estimó un pronóstico neurológico reservado a malo. Según esta

condición planteada, los propietarios tomaron la decisión de realizar la eutanasia del paciente.

DISCUSIÓN

En la EDIVI, el material nuclear penetra en la duramadre, pudiendo invadir el parénquima medular, convirtiéndose en una lesión intramedular de naturaleza no compresiva. Este evento se origina a partir de la extrusión aguda del núcleo pulposo hidratado, debido a un repentino aumento de la presión dentro del disco en condiciones de ejercicio extremo (saltar, correr) o traumatismos graves (De Risio *et al.*, 2009).

El caso presentado destaca por las similitudes en la presentación clínica entre la EDIVI y la extrusión tipo I del disco intervertebral. La extrusión del disco tipo I se presenta comúnmente en razas condrodistróficas, de pequeño tamaño, y resulta como consecuencia de cambios degenerativos del núcleo pulposo. Por su parte, la EDIVI se ha propuesto como un subtipo de

extrusión de disco en animales de compañía (Fenn y Olby, 2020) y ocurre por una ruptura grave no degenerativa del disco por una fuerza externa de gran intensidad, lo que produce una migración del material discal a través de la duramadre hasta el interior de la medula espinal (Liptak *et al.*, 2002; Kent *et al.*, 2011).

En el paciente, la lesión tuvo una localización en columna cervical, siendo esta localización poco frecuente en casos de EDIVI. Las frecuencias de localización de lesiones de EDIVI se asemejan más a la típica enfermedad del disco intervertebral (Hansen tipo I y II), con mayor presentación en la región toracolumbar (Kim *et al.*, 2020; Levy *et al.*, 2022). Se reporta una mayor predisposición a presentar esta lesión en perros de razas no condrodistróficas y razas grandes (Kim *et al.*, 2020).

En el proceso diagnóstico, la mielotomografía puede aportar información para el diagnóstico de la EDIVI, principalmente cuando la lesión se ubica intradural/extramedular (Tamura *et al.*, 2015). Sin embargo, la RM es la técnica más adecuada para apoyar el diagnóstico de EDIVI (Sanders *et al.*, 2002; McConnell y Garosi, 2004). En el caso presentado, el paciente presentó los patrones de RM descritos en diferentes reportes como: disminución de espacio intervertebral con reducción o ausencia de señal del núcleo pulposo. Asimismo, en imágenes potenciadas en T2, la médula espinal presentó lesiones hipointensas con un trazado lineal intramedular hiperintenso bien delimitado que se distribuyó de ventral a dorsal (Fenn y Olby, 2020). Esos hallazgos medulares se relacionaron probablemente con signos de malacia, edema y hemorragia de la médula espinal a causa del disco intervertebral extruido (Sanders *et al.*, 2002).

El enfoque de tratamiento para la EDIVI es principalmente conservador y se concentra en el manejo de enfermería y rehabilitación física del paciente. Se debe administrar

manejo del dolor en base a antiinflamatorios y analgésicos opioides. Es imprescindible también la inmovilización en jaula por 4 a 6 semanas con el objetivo de evitar mayor migración de material a través del anillo fibroso roto (De Risio *et al.*, 2009). Un estudio sugirió que el tratamiento conservador mediante tratamiento farmacológico y restricción de ejercicio tuvo un efecto beneficioso en dos tercios de 11 pacientes examinados, sugiriendo que el daño espinal intramedular puede tener un efecto aparentemente pequeño (Kim *et al.*, 2020).

Debido a que la lesión que se produce luego de una EDIVI es principalmente una contusión medular con una compresión mínima (Chang *et al.*, 2007), la alternativa quirúrgica estaría reservada solo para pacientes seleccionados y con pronósticos neurológicos favorables (Yarrow y Jeffery, 2000; Lu *et al.*, 2002). Se han realizado laminectomías en pacientes con EDIVI con el objetivo de explorar la región medular lesionada, esto debido a que las técnicas por imágenes (mielografía, tomografías) no brindaron un diagnóstico claro (Yarrow y Jeffery, 2000; Sanders *et al.*, 2002; Meola *et al.*, 2007).

En el caso presentado, el seguimiento clínico y la graduación de lesión medular (4/5 según la escala de Frankel modificada) brindaron mejor factor pronóstico que los hallazgos por RM. No se dispone de evidencias en la literatura veterinaria que correlacionen las lesiones de RM como el índice de compresión de la médula espinal, la longitud y área de la lesión parenquimatosa y la presencia de hemorragia parenquimatosa con el pronóstico de la EDIVI en perros (Kim *et al.*, 2020). Por eso, los resultados de RM en pacientes con alta sospecha de EDIVI se deben limitar a la identificación de la lesión y apoyo diagnóstico. El pronóstico neurológico del paciente se debe sustentar a través de los repetidos exámenes neurológicos tal como se realiza tradicionalmente en pacientes con enfermedad del disco intervertebral.

CONCLUSIONES

- Se presentó un caso de extrusión del disco intervertebral C3-C4 de tipo intradural/intramedular asociado a traumatismo por caída de altura en un Schnauzer de seis meses de edad.
- El estudio por resonancia magnética contribuyó de manera más precisa en el diagnóstico de EDIVI con relación al estudio por radiografía y tomografía computarizada.
- El examen neurológico tubo un valor preponderante en la estimación del pronóstico de la lesión.

LITERATURA CITADA

1. **Bergknut N, Smolders LA, Grinwis GC, Hagman R, Lagerstedt AS, Hazewinkel HA. 2013.** Intervertebral disc degeneration in the dog. Part 1: Anatomy and physiology of the intervertebral disc and characteristics of intervertebral disc degeneration. *Vet J* 195: 282-291. doi: 10.1016/j.tvjl.2012.10.024
2. **Bray JP, Burbidge HM. 1998.** The canine intervertebral disc: part one: structure and function. *J Am Anim Hosp Assoc* 34: 55-63. doi: 10.5326/15473317-34-1-55
3. **Chang Y, Dennis R, Platt SR, Penderis J. 2007.** Magnetic resonance imaging of traumatic intervertebral disc extrusion in dogs. *Vet Rec* 160: 795-799. doi: 10.1136/vr.160.23.795
4. **Coates JR. 2000.** Intervertebral disc disease. *Vet Clin North Am Small Anim Pract* 30: 77-110. doi: 10.1016/S0195-5616(00)50004-7
5. **De Risio L, Adams V, Dennis R, McConnell FJ. 2009.** Association of clinical and magnetic resonance imaging findings with outcome in dogs with presumptive acute noncompressive nucleus pulposus extrusion: 42 cases (2000-2007). *J Am Vet Med Assoc* 234: 495-504. doi: 10.2460/javma.234.4.495
6. **De Risio LA. 2015.** Review of fibrocartilaginous embolic myelopathy and different types of peracute non-compressive intervertebral disk extrusions in dogs and cats. *Front Vet Sci* 2: 1-9. doi: 10.3389/fvets.2015.00024
7. **Debreuque M, Valin I, Prata D, De Fornel P, Thibaud JL. 2020.** Case report: intramedullary intervertebral disk extrusion in a cat: clinical, computed tomographic, high-field magnetic resonance imaging, and outcome findings. *Front Vet Sci* 7: 583892. doi: 10.3389/fvets.2020.583892
8. **Fenn J, Olby NJ. 2020.** Canine Spinal Cord Injury Consortium (CANSORT-SCI). Classification of intervertebral disc disease. *Front Vet Sci* 7: 579025. doi: 10.3389/fvets.2020.579025
9. **Ghosh P, Taylor TK, Braund KG, Larsen, LH. 1976.** The collagenous and noncollagenous protein of the canine intervertebral disc and their variation with age, spinal level and breed. *Gerontology* 22: 124-134.
10. **Heblinski N, Schmokel H. 2018.** Our approach to intervertebral disc disease in dogs: a review of the current literature. *J Vet Sci Med Diagn* 7: 1-9.
11. **Kent M, Holmes S, Cohen E, Sakals S, Roach W, Platt S, Schatzberg S, Howerth E. 2011.** Imaging diagnosis-CT myelography in a dog with intramedullary intervertebral disc herniation. *Vet Radiol Ultrasound* 52: 185-187. doi: 10.1111/j.1740-8261.2010.01755.x
12. **Kim J, Kim H, Hwang J, Eom K. 2020.** Preliminary study of presumptive intradural-intramedullary intervertebral disc extrusion in 20 dogs. *J Vet Sci* 21: e52. doi: 10.4142/jvs.2020.21.e52
13. **Kitagawa M, Okada M, Kanayama K, Sakai T. 2012.** Identification of ventrolateral intramedullary intervertebral disc herniation in a dog. *J S Afr Vet Assoc* 83: 103. doi: 10.4102/jsava.v83i1.103
14. **Levine J, Levine G, Porter B. 2011.** Naturally occurring disk herniation in dogs: an opportunity for pre-clinical spinal cord injury research. *J Neurotrauma* 28: 675-688. doi: 10.1089/neu.2010.1645

15. **Levy A, Deprez P, Harran N. 2022.** Clinical and computed tomographic myelography findings of presumed intradural-intramedullary intervertebral disk extrusion in 16 dogs. *Vet Rec Case Rep* 10: e401. doi: 10.1002/vrc2.401
16. **Liptak JM, Allan GS, Krockenberger MB, Davis PE, Malik R. 2002.** Radiographic diagnosis: intramedullary extrusion of an intervertebral disc. *Vet Radiol Ultrasound* 43: 272-274. doi: 10.1111/j.1740-8261.2002.tb01002.x
17. **Lu D, Lamb CR, Wesselingh K, Targett MP. 2002.** Acute intervertebral disc extrusion in a cat: clinical and MRI findings. *J Feline Med Surg* 4: 65-68. doi: 10.1053/jfms.2001.0150
18. **McConnell JF, Garosi LS. 2004.** Intramedullary intervertebral disk extrusion in a cat. *Vet Radiol Ultrasound* 45: 327-330. doi: 10.1111/j.1740-8261.2004.04062.x
19. **McKee WM, Downes CJ. 2008.** Rupture of the dura mater in two dogs caused by the peracute extrusion of a cervical disc. *Vet Rec* 162: 479-481. doi: 10.1136/vr.162.15.479
20. **Meola SD, Swiderski JK, Randall EK, Kraft SL, Palmer RH. 2007.** What is your diagnosis? Spinal cord compression. *J Am Vet Med Assoc* 230: 1629-1630. doi: 10.2460/javma.230.11.1629
21. **Sanders SG, Bagley RS, Gavin PR. 2002.** Intramedullary spinal cord damage associated with intervertebral disk material in a dog. *J Am Vet Med Assoc* 221: 1594-1596. doi: 10.2460/javma.2002.221.1594
22. **Sharp N, Wheeler J. 2006.** Discopatías toracolumbares. En: *Trastornos vertebrales de pequeños animales*. 2ª ed. Londres: Elsevier Ltd. p 121-159.
23. **Smolders L, Bergknut N, Grinwis G, Hagman R, Lagerstedt A, Hazewinkel H, Tryfonidou M, Meij B. 2013.** Intervertebral disc degeneration in the dog. Part 2: chondrodystrophic and non-chondrodystrophic breeds. *Vet J* 195: 292-299. doi: 10.1016/j.tvjl.2012.10.011
24. **Tamura S, Doi S, Tamura Y, Takahashi K, Enomoto H, Ozawa T, Uchida K. 2015.** Thoracolumbar intradural disc herniation in eight dogs: clinical, low-field magnetic resonance imaging, and computed tomographic myelography findings. *Vet Radiol Ultrasound* 56: 160-167. doi: 10.1111/vru.12213
25. **Yarrow TG, Jeffery ND. 2000.** Dura mater laceration associated with acute paraplegia in three dogs. *Vet Rec* 146: 138-139. doi: 10.1136/vr.146.5.138