

ANATOMÍA MACROSCÓPICA DE LA GLÁNDULA MAMARIA DE LA LLAMA (*Lama glama*)

MACROSCOPIC ANATOMY OF THE MAMMARY GLAND IN THE LLAMA (*LAMA GLAMA*)

Alexander Chávez R.¹, Alberto Sato S.^{1,2}, Miluska Navarrete Z.¹,
Jannet Cisneros S.¹

RESUMEN

El presente estudio tuvo como objetivo identificar y describir las estructuras que conforman y se relacionan con la glándula mamaria de la llama (*Lama glama*). Se emplearon cinco hembras adultas en lactación, que fueron embalsamadas mediante una solución de formol al 12%. Se realizó la disección de los planos superficial y profundo, comparando ambos lados de la glándula mamaria y observando las estructuras relacionadas, como músculos, troncos arteriales y venosos, nervios y nódulos linfáticos. Las características macroscópicas de la porción glandular se asemejan a lo descrito para camélidos en general y a otros mamíferos; sin embargo, el origen de las arterias es diferente y se observaron nódulos linfáticos supramamarios no descritos en otras especies. Los dos conductos del pezón convergen en uno.

Palabras clave: llama, glándula mamaria, ubre, pezón

ABSTRACT

The present study aimed to identify and describe the structures of the mammary glands and related structures of the llama (*Lama glama*). Five adult females in lactation were embalmed using a 12% formalin solution. Superficial and deep dissections were done; comparing both sides of the glands and observing related structures as muscles, arteries, veins, nerves and lymph nodes. Macroscopic characteristics of the udder were similar to other camelids and mammals; however, there was a different arterial vessel pattern. Also, was observed the presence of the supramammary lymphatic nodule, not described in other domestic animals. The nipple presented two output ducts that join into one.

Key words: llama, mammary gland, udder, nipple

¹ Laboratorio de Anatomía Animal y Fauna Silvestre, Facultad de Medicina Veterinaria, Universidad Nacional Mayor de San Marcos, Lima

² E-mail: albertosato2000@yahoo.com

INTRODUCCIÓN

La glándula mamaria o ubre es un órgano de suma importancia para la reproducción de todos los mamíferos, dado que provee el calostro a la cría y la leche durante su primera etapa de vida. La leche de los camélidos sudamericanos (CSA) no fue aprovechada por los pueblos altoandinos durante el incanato debido a su bajo volumen; sin embargo, se sabe que es dulce y más viscosa que en el bovino, el contenido de grasa es de 0.7-5.7%, y tiene un pH de 6.4-6.8. Además, contiene 3 y 1.5 veces más cantidad de vitamina C en comparación con la leche de bovino y humana, respectivamente (Fowler, 1998; Tibary y Anouassi, 2000; Bravo, 2002).

Autores como Fowler (1998), Tibary y Anouassi (2000) han descrito la anatomía de la ubre de los camélidos del viejo mundo y aportado algunos datos acerca de la anatomía de ubre de la llama. Bustinza (2001) y Bravo (2002) han descrito características externas e internas de la glándula, y Zea *et al.* (2007) realizaron estudios biométricos para determinar el tamaño promedio de la ubre en llamas lactantes. El trabajo realizado por Melly (2007) en llamas indica que el pezón posee entre 1 a 3 orificios dependiendo del número de conductos galactóforos y que pueden fusionarse formando un meato de salida único al exterior. No se ha encontrado descripción acerca de la irrigación arterial, drenaje venoso, nervios y sistema linfático de la glándula mamaria de la llama; por tal motivo, el presente trabajo busca identificar las principales características anatómicas de la glándula mamaria de la llama, así como las estructuras relacionadas.

MATERIALES Y MÉTODOS

El estudio se realizó en el Laboratorio de Anatomía Animal y Fauna Silvestre de la Facultad de Medicina Veterinaria de la Universidad Nacional Mayor de San Marcos, Lima, durante los meses de junio a setiembre de 2008.

Se emplearon cinco llamas adultas (aproximadamente, 4 años de edad), en lactación, provenientes del departamento de Huancavelica. Previo al sacrificio, los animales fueron tranquilizados con promazil, vía intramuscular, a dosis de 0.15 mg/kg, y anestesiados con pentobarbital sódico a dosis de 10 mg/kg de peso, y lidocaína al 2% intramuscular en la zona de incisión del cuello para la sangría. El sangrado se hizo a través de un piquete en la arteria carótida común y vena yugular externa. Luego del sacrificio, se canuló la arteria para el embalsamamiento con solución conservadora en base a formol al 12%, ácido fénico 3%, glicerina al 8% y agua csp 100%. Para este proceso, se usó una bomba aspirante-impelente a una presión de 150 mm de Hg.

Se realizó la disección de los planos superficial y profundo de la glándula mamaria teniendo en cuenta la ubicación de músculos, arterias, venas, nervios y nódulos linfáticos, empleando equipo básico de disección. La nomenclatura de las estructuras encontradas se hizo en base a la empleada por la Nómina Anatómica Veterinaria (ICVGAN, 2005).

RESULTADOS

La ubre de la llama se ubicó en la región inguinal. Desde una vista ventral presentó una forma acorazonada. Presentó cuatro pezones distribuidos en dos anteriores y dos posteriores. Presentó un surco longitudinal que dividió externamente a la glándula en lado derecho e izquierdo. Los pezones presentaron una base y un vértice orientado hacia craneal. A nivel del vértice se encontró el meato de salida que presentó una depresión con dos orificios de salida (Fig. 1).

Músculos

Músculo supramamario

Se ubicó en la superficie ventral de la región abdominal. Las fibras se dirigieron hacia caudal desde el arco costal, estrechando-

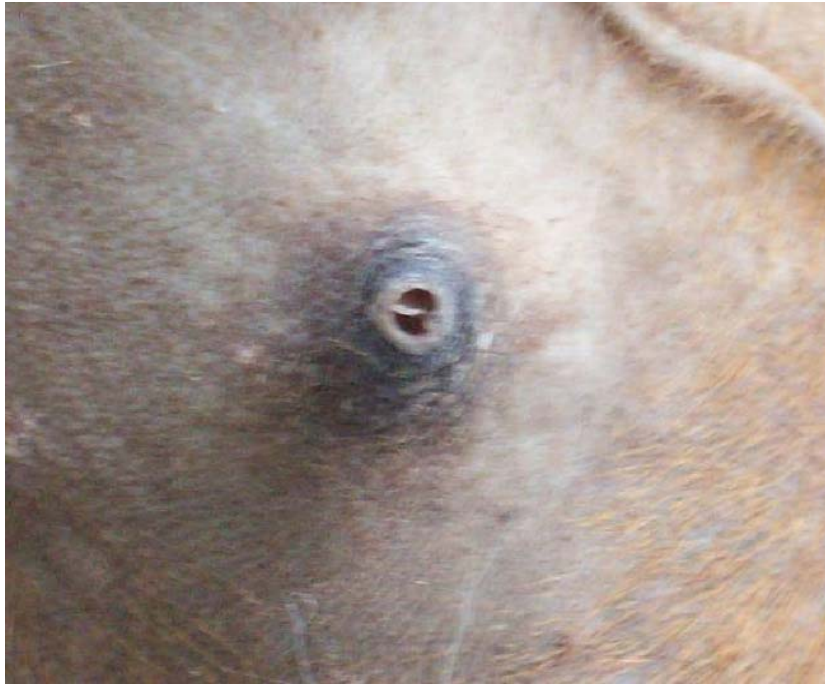

Figura 1. Vista ventral del vértice del pezón de la llama mostrando los conductos de salida



Figura 2. Distribución del músculo supramamario en la glándula mamaria de la llama. Vista ventral

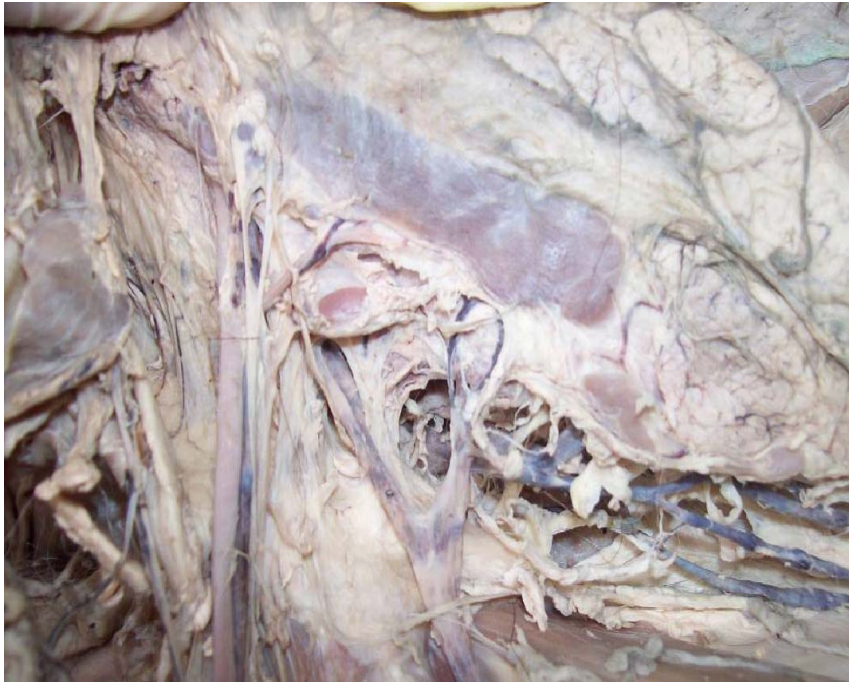


Figura 3. Nódulo linfático “supramamario” en la glándula mamaria de la llama. Vista lateral.

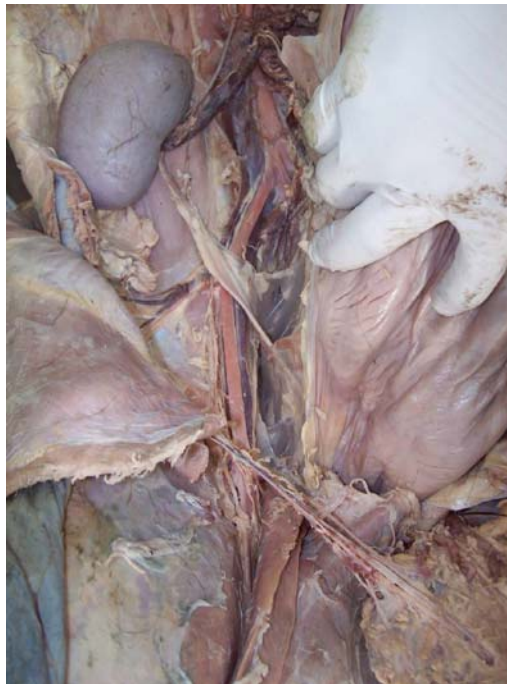

Figura 4. Origen de la arteria pudenda externa en la glándula mamaria de la llama. Vista ventral.

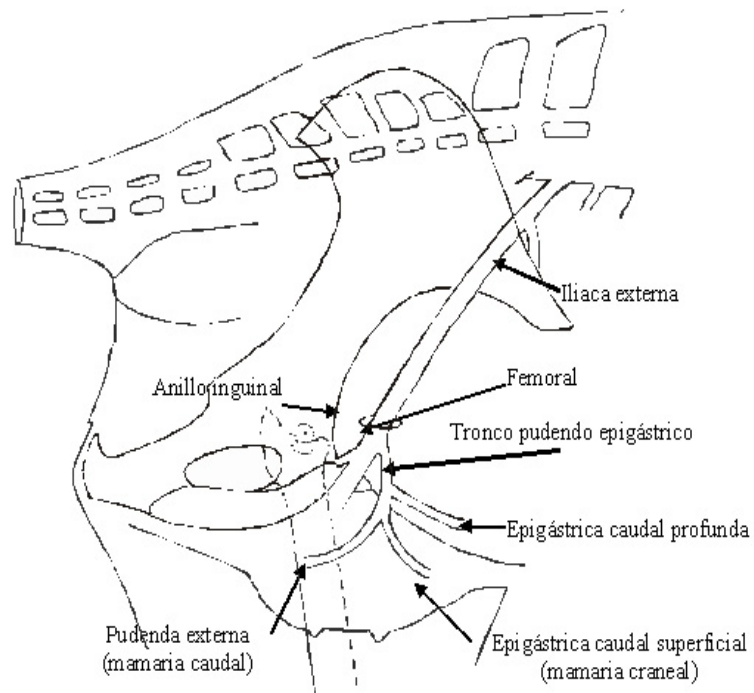


Figura 5. Esquema de la irrigación de la glándula mamaria de la llama. Vista medial.

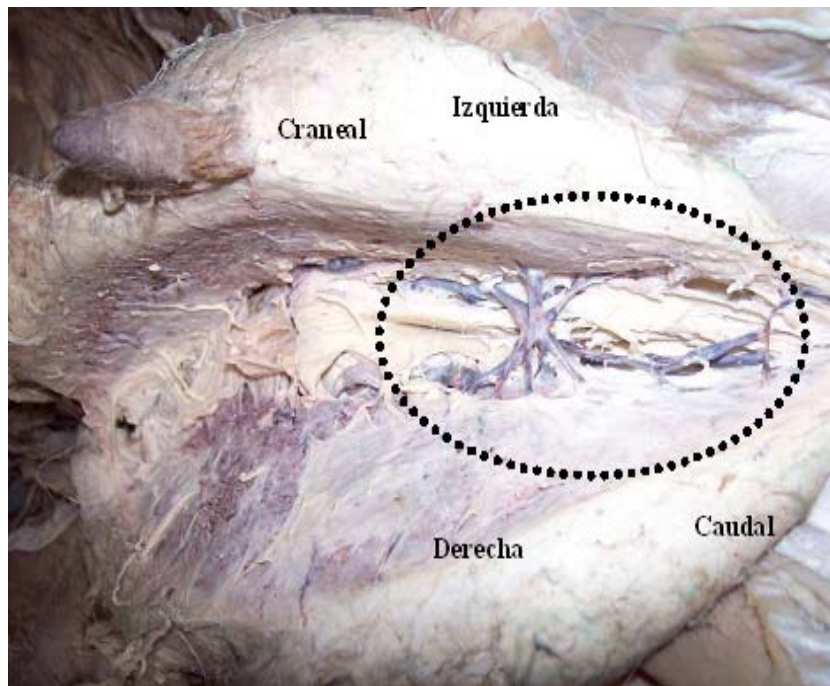


Figura 6. Plexo venoso formado por las venas mamarias caudales en la llama. Vista ventral.

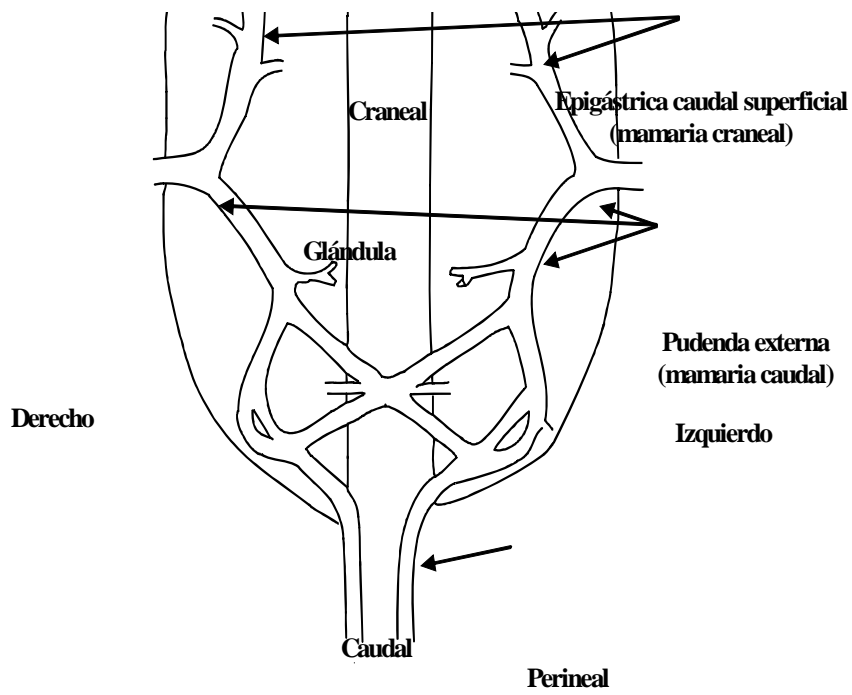


Figura 7. Esquema del drenaje venoso de la glándula mamaria en la llama. Vista dorsal.

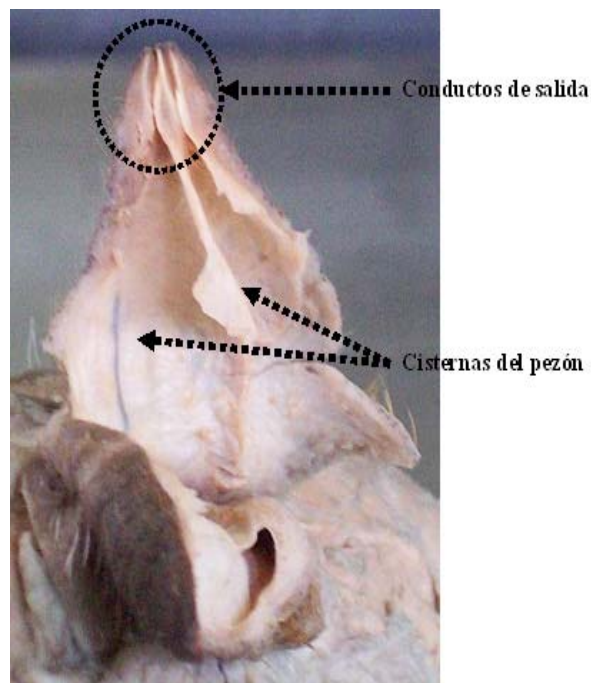


Figura 8. Corte longitudinal del pezón de la llama, mostrando conductos de salida y cisternas.

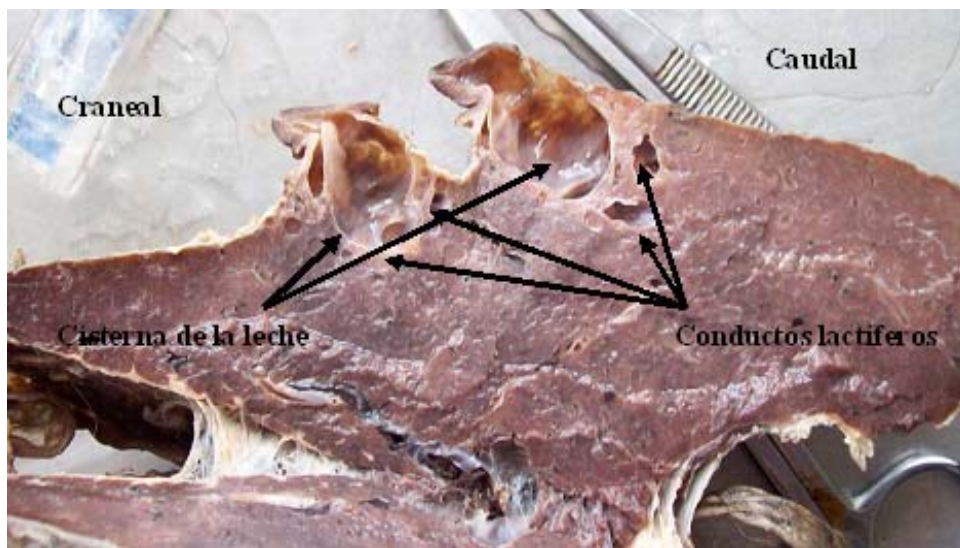


Figura 9. Corte longitudinal de la glándula mamaria en la llama, mostrando el parénquima mamario y el sistema de conductos lactíferos

se a medida que se acercó al borde craneal de la glándula mamaria, formando un cordón que pasó por el surco longitudinal de la glándula, dirigido a la región perineal (Fig. 2).

Se observó tejido conectivo que fijó la base de la ubre a la región inguinal; sus bordes laterales en la cara medial del muslo, y su borde caudal a nivel del hueso pubis cerca del extremo ventral de la vulva. Además, se le observó a nivel del rafe medio de la ubre separándola en 2 partes (izquierda y derecha).

Nódulos Linfáticos

Nódulos linfáticos mamaros

Se observó dos nódulos linfáticos, cada uno ubicado en el borde lateral de la ubre y cubierto por la fascia que fijó la ubre sobre la cara medial del muslo. Se encontró cubriendo el origen de la arteria tronco pundoepigástrico, donde emergieron vasos

linfáticos eferentes que se dirigieron hacia la base de la ubre.

Además, se encontraron un par de nódulos, uno a cada lado de la base de la glándula mamaria, de forma lobulada, distribuidos por todo el borde lateral de la ubre donde se introdujeron los vasos sanguíneos mamaros, denominados nódulos linfáticos "supramamaros" debido a su ubicación. No se mencionan en la Nómina Anatómica Veterinaria (Fig. 3).

Vasos Sanguíneos - Arterias

Arteria pudenda externa

Se originó del tronco pundoepigástrico, rama de la arteria femoral, después de atravesar el canal inguinal. Se dirigió hacia la base de glándula (Fig. 4), emitió ramas para el nódulo linfático mamaro y luego se dividió en:

A. epigástrica caudal superficial o mamaria craneal

Se observó dirigiéndose hacia los cuartos anteriores de la glándula mamaria (Fig. 5).

A. mamaria caudal

Continuación de la pudenda externa. Se dirigió en caudal hacia los cuartos posteriores. En su recorrido emitió ramas para el nódulo linfático “supramamario” (Fig. 5).

Vasos Sanguíneos - Venas

Siguieron el mismo patrón que las arterias.

Vena epigástrica caudal superficial (mamaria craneal)

Vena superficial que se localizó debajo de la piel, ingresó a la glándula mamaria por el borde craneal de su base, discurrió a través de los dos cuartos anteriores para emerger acompañando a la arteria del mismo nombre y unirse con la vena mamaria caudal (pudenda externa).

V. pudenda externa (mamaria caudal)

Pasó a través de los dos cuartos posteriores y se comunicó con la vena perineal. En la última porción de la glándula se pudo observar un plexo con su contraparte (Fig. 6). También recibió ramas del nódulo linfático “supramamario” para luego unirse con la vena mamaria craneal para formar el tronco venoso pudiendo epigástrico (Fig. 7).

Nervios

Nervio genitofemoral

Se observó junto con la arteria y vena femoral y emitió una rama que acompañó a los vasos pudendoepigástricos.

Pezones

Al realizar el corte longitudinal del pezón, se observó 2 conductos de salida dividi-

do por un tabique interno, el cual también separó internamente al pezón en 2 cisternas (Fig. 8).

Glándula Mamaria

El tejido glandular en los animales en plena lactación fue abundante. Las características más resaltantes fueron:

- Tejido conectivo: Se encontró distribuido por todo el parénquima glandular, envolviendo a los sistemas de conductos lactíferos. No se observó división entre las glándulas anteriores y posteriores (Fig. 9).
- Cisterna de la leche: Es la continuación de la cisterna del pezón. Es de mayor tamaño que la anterior, donde desembocan los conductos lactíferos. Se observó dos cisternas por cada pezón (Fig. 9).
- Conductos lactíferos: Numerosos. Se dirigieron hacia su cisterna respectiva, tanto hacia craneal y caudal (Fig. 9).

DISCUSIÓN

En el estudio descriptivo de la anatomía de la glándula mamaria de la llama se han observado varias similitudes con lo descrito en la alpaca y camélidos del viejo mundo por Fowler (1998), Tibary y Anouassi (2000), Bustinza (2001) y Bravo (2002), pero la descripción de estos autores no abarca la irrigación, drenaje, nervios y nódulos linfáticos.

La irrigación de la glándula mamaria está dada por las arterias provenientes de la arteria iliaca externa, similar a las demás especies domésticas. A diferencia de lo descrito en otras especies (Shively, 1993; Sisson y Grossman, 2000; König, 2005) donde esta arteria, antes de cruzar el anillo inguinal, emite la arteria femoral profunda que se divide en tronco pudiendo epigástrico y circunfleja femoral medial en la llama, que según lo descrito por Graziotti (1997), no se encuentra la arteria femoral profunda, saliendo el tronco pudiendo epigástrico directamente de la arteria iliaca externa.

El drenaje de la glándula es similar a los demás mamíferos domésticos (Shively, 1993; Sisson y Grossman, 2000; König, 2005), con la presentación de un plexo en la base de la glándula a nivel de los cuartos posteriores y la presencia de anastomosis entre las venas mamarias caudales y las perineales respectivas. La vena mamaria craneal y caudal se unen para formar el tronco pudiendo-epigástrico que desemboca en la vena femoral. Todas las venas mencionadas son satélites a las arterias del mismo nombre.

El nódulo linfático mamario fue similar a otras especies domésticas. También se observó en la base de la ubre el nódulo linfático “supramamario”, par, alargado y lobulado, denominado así por su ubicación, y no descrito hasta la fecha en la alpaca. Este nódulo linfático se comunicó con el nódulo linfático mamario, irrigado y drenado por la arteria y vena pudenda externa, respectivamente. La innervación de la glándula, al igual que las demás especies, está dada por el nervio genitofemoral.

La arquitectura de la glándula coincide con otras descripciones (Fowler, 1998; Tibary y Anouassi, 2000; Bustinza, 2001; Bravo, 2002), donde se observa en los pezones dos conductos de salida que convergen en uno. Estos conductos de salida pertenecen a cada cisterna que posee el pezón, los cuales se comunican con su cisterna glandular respectiva, en las que desembocan los conductos lactíferos. Debido a que el estudio realizado describe sólo la morfología macroscópica de la glándula mamaria, no se pudo corroborar lo descrito por Melly (2007) respecto a que, en algunos casos, el pezón puede presentar hasta tres cisternas. Tampoco se observó la presencia de pezones supernumerarios o pezones que no tengan comunicación con el tejido glandular.

En el tejido glandular sólo se pudo observar la división de los cuartos de lado derecho e izquierdo pero no entre cuartos anteriores y posteriores. Sin embargo, se pudo

observar que los conductos lactíferos tienen una orientación hacia la cisterna mamaria en la que desembocan, por lo que se podría corroborar lo descrito por Fowler (1998) y Tibary y Anouassi (2000), quienes mencionan que la glándula mamaria de los camélidos estaría conformada por ocho glándulas que desembocan en cuatro pezones.

CONCLUSIONES

- Las características macroscópicas de la porción glandular de la glándula mamaria de la llama se asemejan a lo descrito para camélidos en general y a otros mamíferos.
- La llama presenta nódulos linfáticos “supramamarios”.

LITERATURA CITADA

1. **Bravo W. 2002.** The reproductive process of the South American camelids. Salt Lake City: Seagull Printing. 100 p.
2. **Bustinza V. 2001.** La alpaca: conocimiento del gran potencial andino: Libro 1. Puno: Oficina de Recursos del Aprendizaje – Sección Publicaciones UNA. 496 p.
3. **Fowler M. 1998.** Medicine and surgery of South American camelids: llama, alpaca, vicuña, guanaco. 2nd ed. Iowa: Iowa State University Press. 549 p.
4. **Graziotti G 1997.** La irrigación arterial del muslo de la llama (*Lama glama*). Rev Chilena Anatomía 15(1). [Internet], [10 julio 2008]. Disponible en: http://www.scielo.cl/scielo.php?script=sci_arttext&pid=S0716-98681997000100005&lng=es&nrm=iso
5. **[ICVGAN] International Committee on Veterinary Gross Anatomical Nomenclature. 2005.** Nomina anatómica veterinaria. 5^a ed. Knoxville, TN: ICGVAN. 166 p.

6. **König E. 2005.** Anatomía de los animales domésticos. Tomo 2. Madrid: Ed Médica Panamericana. 400 p.
7. **Melly P. 2007.** Contribución al estudio histológico de la glándula mamaria y pezón de la llama (*Lama glama*). Tesis de Médico Veterinario Lima: Facultad de Medicina Veterinaria, Univ Nacional Mayor de San Marcos. 55 p.
8. **Shively M. 1993.** Anatomía veterinaria básica, comparativa y clínica. México DF: El Manual Moderno. 391 p.
9. **Sisson S, Grossman JD. 2000.** Anatomía de los animales domésticos. Tomo I. 5ª ed. Mexico DF: Ed Masson. 2290 p.
10. **Tibary A, Anouassi A. 2000.** Lactation and udder diseases. In: Recent Advances in Camelid Reproduction. [Internet], [15 octubre 2006]. Disponible en: http://www.ivis.org/advances/Camel_Skidmore/tibary4/chapter_frm.asp?LA=1
11. **Zea O, Leyva V, García W, Falcón N. 2007.** Evaluación de las medidas de grupa y muslo de la cría y ubre de la madre como indicadores fenotípicos en la selección temprana de llamas (*Lama glama*) para carne. Rev Inv Vet, Perú 18: 40-50.