

COMUNICACIÓN

**COMUNICACIÓN INTERVENTRICULAR: RELATO DE CASO EN UN  
CANINO**

**VENTRICULAR SEPTAL DEFECT: CASE REPORT IN A DOG**

**Roberto Dávila F.<sup>1,2</sup>, Claudia Changanaquí A.<sup>1</sup>, Edith Chávez R.<sup>1</sup>**

RESUMEN

La comunicación interventricular es una anomalía ligada a la genética en algunas razas caninas, donde se mantiene una comunicación anómala entre los ventrículos permitiendo el paso de la sangre entre ambos ventrículos. La magnitud y la dirección de la comunicación dependen del tamaño del orificio y de las resistencias relativas en las circulaciones pulmonar y sistémica. Se presenta el caso clínico de un canino macho Fox Terrier de 20 meses de edad, que presentaba mucosas cianóticas y un sonido cardíaco anormal a la auscultación. La ecocardiografía reveló la comunicación interventricular e hipertrofia de ambos ventrículos, compatible con un defecto del septo interventricular.

**Palabras clave:** canino, ecocardiografía, defecto del septo interventricular

ABSTRACT

The ventricular septal defect is an anomaly linked to genetics in some dog breeds, where an abnormal communication between the ventricles is kept allowing blood flow between ventricles. The magnitude and direction of communication depend on the size of the hole and the relative resistances in the pulmonary and systemic circulations. The report describes a clinical case of a male Fox Terrier, 20 months old that showed cyanotic mucous membranes and abnormal heart sound on auscultation. The echocardiography revealed a ventricular septal defect and hypertrophy of both ventricles.

**Key words:** canine, echocardiography, ventricular septal defect

<sup>1</sup> *Clínica de Animales Menores, Facultad de Medicina Veterinaria, Universidad Nacional Mayor de San Marcos, Lima*

<sup>2</sup> *E-mail: rodaf45@yahoo.com*

*Recibido: 19 de febrero de 2013*

*Aceptado para publicación: 28 de junio de 2013*

## INTRODUCCIÓN

Las cardiopatías congénitas son defectos generalmente hereditarios, que se originan durante la gestación. No obstante, perros jóvenes, generalmente hasta los seis meses de edad, pueden presentar un soplo funcional, que se caracteriza por su baja intensidad y sin evidencia de alteración cardiaca en estudios complementarios (radiología, electrocardiografía, ecocardiografía, etc.) (Mucha *et al.*, 2005). La detección temprana de soplos cardiacos, alteraciones del ritmo cardiaco, pulso yugular y otros más inespecíficos como fatiga, intolerancia al ejercicio, congestión pulmonar o hepática, edema y ascitis permite un diagnóstico temprano de enfermedad cardiaca, mejorando así las probabilidades de respuesta al tratamiento (Ware, 2006).

Las radiografías torácicas son esenciales en la evaluación de los animales con sospecha de enfermedad cardiaca (Kittleston, 2000; Schaer, 2006; Nelson y Couto, 2010). Asimismo, pueden facilitar o confirmar un diagnóstico presuntivo sobre la base de la exploración física, ayudar a establecer la severidad de la enfermedad cardiaca o recabar información sobre la eficacia de un tratamiento (Schaer, 2006; Ware, 2006).

La electrocardiografía es una técnica complementaria y efectiva para detectar tipos de arritmias cardiacas. Se basa en el registro gráfico del funcionamiento eléctrico del corazón, mediante la aplicación de electrodos cutáneos que captan las diferencias de potencial producidas en el corazón y que se transmiten a través de los diferentes tejidos (Kittleston, 2000; Ynaraja y Montoya, 2005). El electrocardiograma (ECG) es un gráfico que trabaja con dos ejes, uno horizontal (que mide el tiempo en segundos) y uno vertical (que mide la amplitud de las ondas en milivoltios) (Mucha y Belerenian, 2008).

La ecocardiografía Doppler color se fundamenta en la sencillez y rapidez del método, ya que en el mismo momento en que se realiza la ecocardiografía bidimensional (2D) de rutina, se evalúan las características hemodinámicas con el color. Esto permite, a través de la evaluación del flujo de regurgitación, confirmar y estadificar la severidad de la insuficiencia (Arias *et al.*, 2004).

El ductus arterioso persistente, la estenosis subaórtica y la estenosis pulmonar son las anomalías congénitas más comunes, en tanto que la persistencia de un arco aórtico, los defectos del septo interventricular, las malformaciones de las válvulas auriculoventriculares, los defectos del septo interauricular y la tetralogía de Fallot son menos comunes (Nelson y Couto, 2010).

La comunicación interventricular (CIV) es una anomalía que se suele producir en la región membranosa del septo ventricular del corazón (Schaer, 2006). Esto producirá un shunt de derecha a izquierda e hipoflujo pulmonar, causando un problema de cianosis en el paciente. El hipoflujo pulmonar (hipoxia) estimulará la liberación de eritropoyetina renal y, consecuentemente, hemoconcentración (Mucha *et al.*, 2005). Pacientes con pequeñas anomalías raramente requieren de tratamiento, el cual consiste en el uso de diuréticos e inhibidores de la enzima de conversión de la angiotensina (IECA). El pronóstico depende del tamaño del defecto y de los efectos hemodinámicos de la comunicación. La corrección quirúrgica completa de la CIV consiste en colocar un bypass cardiopulmonar (Schaer, 2006; Nelson y Couto, 2010).

Se reporta un caso de comunicación interventricular en un canino, determinado por medio de la historia y examen clínico del sistema cardiovascular, especialmente a través de una ecocardiografía Doppler.

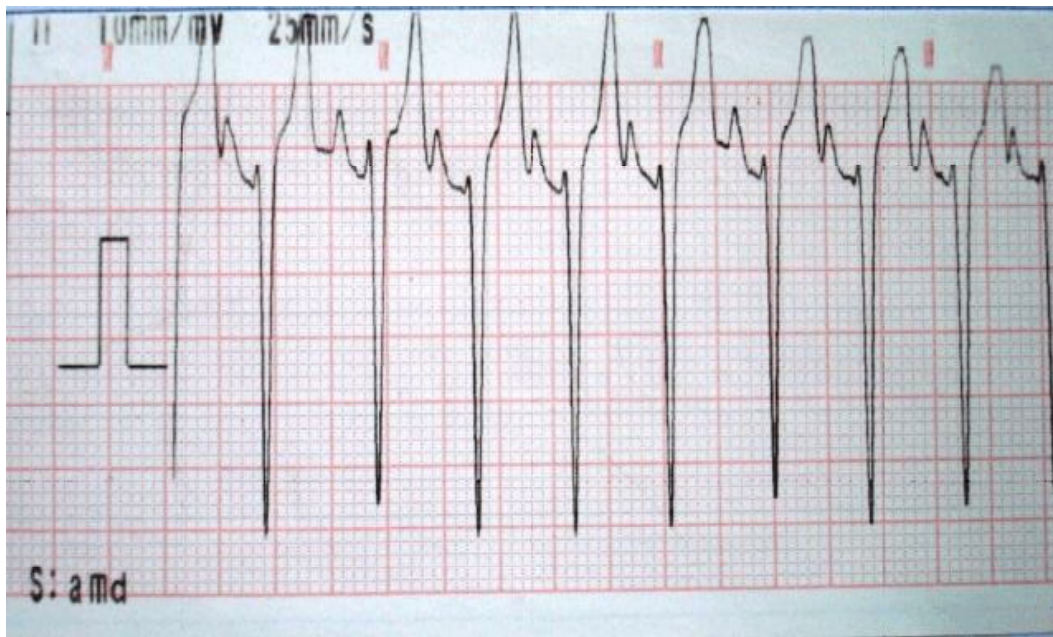


Figura 1. Electrocardiograma en un perro Fox Terrier de 20 meses con sospecha de cardiopatía congénita

### Caso Clínico

Perro macho de raza Fox Terrier de 20 meses, de 10 kg de peso vivo, de la ciudad de Lima. El paciente es admitido en la Clínica de Animales Menores de la Facultad de Medicina Veterinaria de la Universidad Nacional Mayor de San Marcos, Lima.

El historial del paciente indicaba dificultad para aumentar de peso, intolerancia al ejercicio, debilidad y síncope. Durante el examen clínico se observaron membranas mucosas cianóticas, tiempo de relleno capilar superior a tres segundos, taquipnea, disnea, temperatura de 39.4 °C y presencia de soplo sistólico de grado 3/6 en el lado izquierdo, entre el tercer y quinto espacio intercostal. Asimismo, a la palpación en la base derecha del corazón se percibía un frémito precordial. Se tomó una muestra de sangre para hemograma y bioquímica sanguínea, encontrándose hemoconcentración marcada y presencia de pilas globulares en moderada cantidad. La muestra para bioquímica no pudo procesarse por inconvenientes con la calidad de la muestra.

La evaluación clínica y la presencia de un soplo holosistólico condujeron a la sospecha de cardiopatía congénita. Por ello, se realizó un electrocardiograma observándose una sobrecarga ventricular derecha, lo cual es indicativo de un aumento de la cámara ventricular derecha (Fig. 1). Con la ecocardiografía Doppler se pudo observar un defecto septal ventricular de 4 mm en la base del tabique interventricular e hipertrofia de ambos ventrículos (Fig. 2).

Al paciente se le prescribió un tratamiento a base de Sildenafil, que tiene acción vasodilatadora (inhibidor de la fosfodiesterasa V), donde la dosis recomendada es de 0.5 a 2 mg/kg cada 12 horas (Talavera y Fernández, 2007). La dosis indicada al paciente fue de 1.25 mg/kg cada 12 horas (tabletas de 50 mg); sin embargo, el paciente tuvo una muerte súbita a los dos días de iniciado el tratamiento. Se le practicó la necropsia confirmándose la presencia de la comunicación interventricular (Fig. 3).

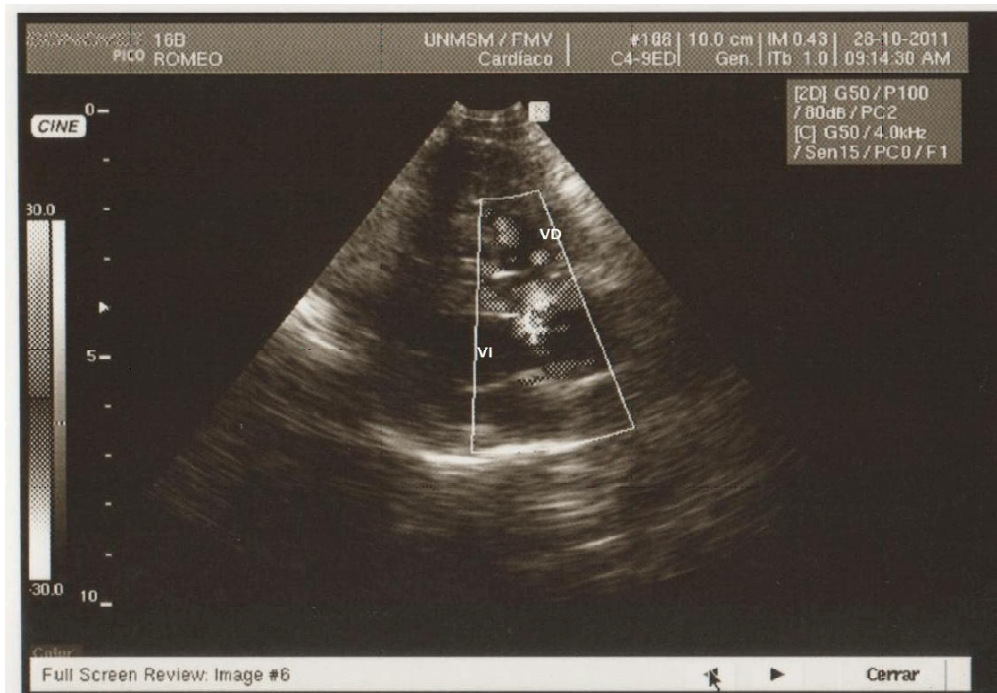


Figura 2. Ecocardiografía Doppler en un perro Fox Terrier de 20 meses con sospecha de cardiopatía congénita

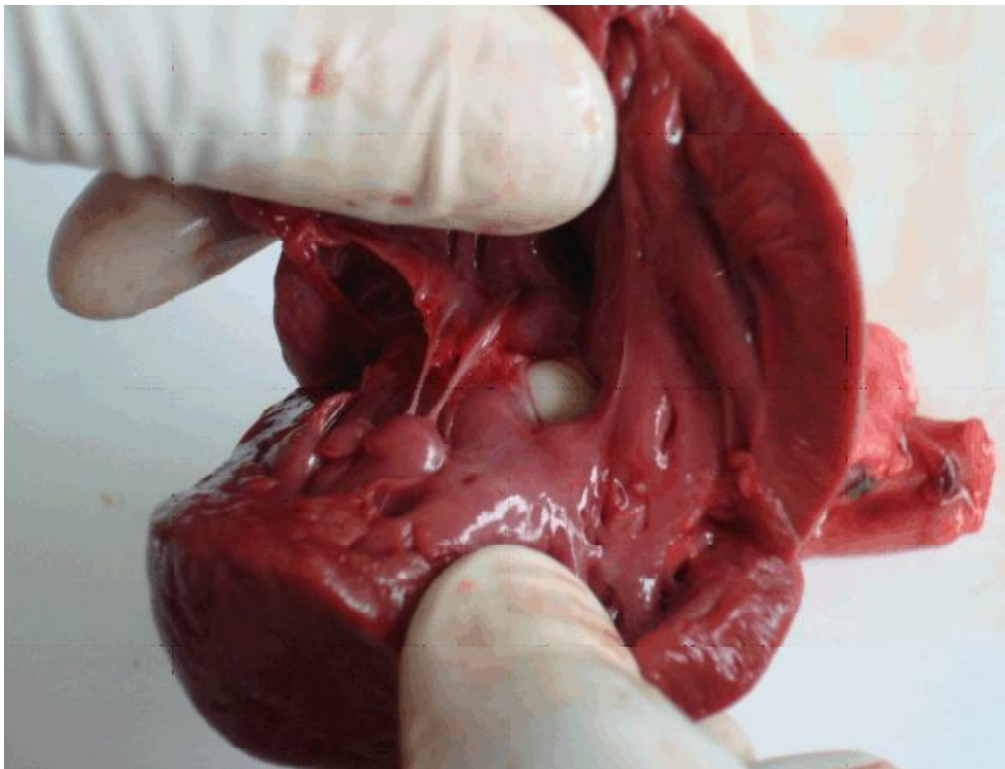


Figura 3. Comunicación del septo interventricular en un perro Fox Terrier de 20 meses

## DISCUSIÓN

La ecocardiografía es un método auxiliar no invasivo, fácil de realizar, que permite obtener datos en un corto tiempo. El diagnóstico ecocardiográfico se basó en la observación directa de la comunicación interventricular y el estudio de los factores hemodinámicos relacionados con el tipo de defecto, documentada por medio del color y mapeo de flujo. El uso del Doppler en el diagnóstico y pronóstico en animales jóvenes con lesiones congénitas confirma la dirección y velocidad del flujo sanguíneo al corazón y los vasos sanguíneos y, cuando esta anomalía es identificada, el tratamiento médico o quirúrgico puede iniciarse.

## LITERATURA CITADA

1. **Arias D, Tortora M, Cruz A, Klima L, Huzman M, Rodríguez R. 2004.** Ecografía Doppler Color y evaluación del grado de insuficiencia mitral canina. *Analecta Vet* 24(1): 21-24.
2. **Kittleson MD. 2000.** Medicina cardiovascular de pequeños animales. Barcelona: Multimédica. 672 p.
3. **Mucha C, Belerenian G. 2008.** Manual de cardiología veterinaria. Argentina: Holliday-Scott. 113 p.
4. **Mucha C, Camacho A, Belerenian G, Inaraja E. 2006.** Aproximación al diagnóstico. Cardiopatías congénitas en perros. *Bayvet, México N.º 23:* 35-37.
5. **Nelson R, Couto C. 2010.** Medicina interna de pequeños animales. España: Elsevier. 1467 p.
6. **Schaer M. 2006.** Medicina clínica del perro y el gato. 3ª ed. Barcelona: Masson. 576 p.
7. **Talavera J, Fernández del Palacio J. 2007.** Hipertensión pulmonar en perros y gatos. *Clín Vet Peq Anim* 27: 37-48.
8. **Ware W. 2006.** Enfermedades del sistema cardiovascular. En: Nelson R, Couto G (eds). Manual de medicina interna de pequeños animales. Madrid: Harcourt. p 2-221.
9. **Ynaraja E, Montoya J. 2005.** Manual clínico de cardiología básica en el perro y el gato. Zaragoza: Servet. 286 p.